

# Miejsce angiografii fluoresceinowej wśród współczesnych badań obrazowych w okulistyce – część II

*The position of fluorescein angiography among modern imaging techniques in ophthalmology – part II*

**Maciej Gawęcki**

Poradnia Okulistyczna Dobry Wzrok w Gdańsku

Kierownik: dr n. med. Maciej Gawęcki

Oddział Okulistyczny, Szpital Specjalistyczny im. J.K. Łukowicza w Chojnicach

Ordynator Oddziału: dr n. med. Maciej Gawęcki



## NAJWAŻNIEJSZE

Angiografia fluoresceinowa to nadal istotne narzędzie diagnostyczne schorzeń siatkówki.

## HIGHLIGHTS

Fluorescein angiography is still a valuable tool in diagnostics of retinal diseases.

## STRESZCZENIE

Angiografia fluoresceinowa siatkówki jest jednym z najstarszych badań obrazowych w okulistyce. Wraz z wprowadzeniem optycznej koherentnej tomografii do codziennej praktyki klinicznej zmieniły się również wskazania do wykonywania angiografii fluoresceinowej. W prezentowanej pracy omówiono współczesne zastosowania angiografii fluoresceinowej w diagnostyce schorzeń siatkówki oraz wymieniono główne wskazania do jej wykonania. Badanie to porównywane jest z optyczną koherentną tomografią oraz angiografią OCT. Autor wskazuje również główne kierunki rozwoju techniki angiograficznej.

**Słowa kluczowe:** angiografia fluoresceinowa, optyczna koherentna tomografia, retinopatia cukrzycowa

## ABSTRACT

Fluorescein angiography is one of the oldest forms of imaging in ophthalmology. However, with the advent of optical coherence tomography in everyday clinical practice, indications for performing fluorescein angiography have significantly changed. In the following paper, modern application of fluorescein angiography in diagnostics of retinal diseases has been outlined as well as main recommendations for its performance. It has been compared with optical coherence tomography and OCT angiography. Author presents main directions for development of this technique.

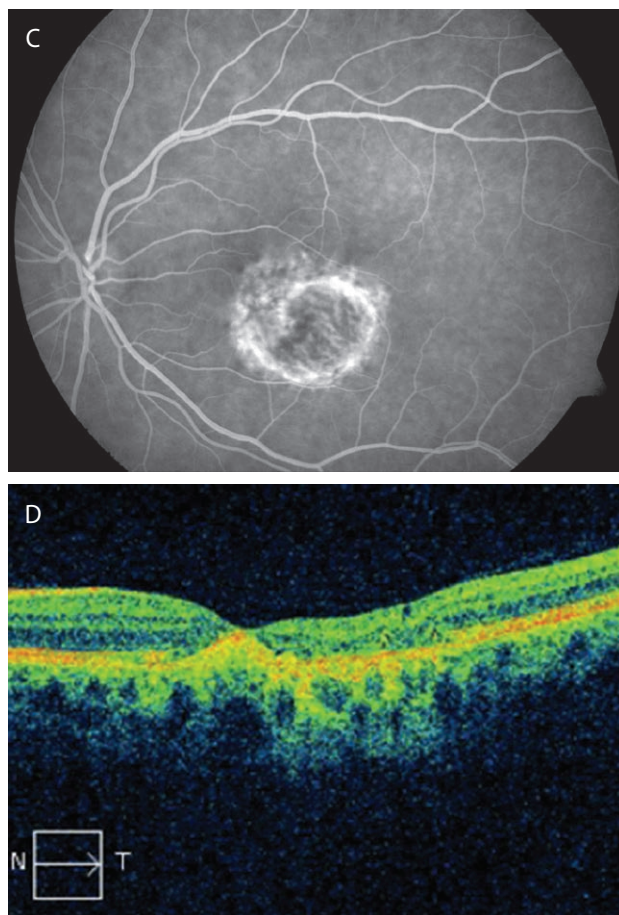
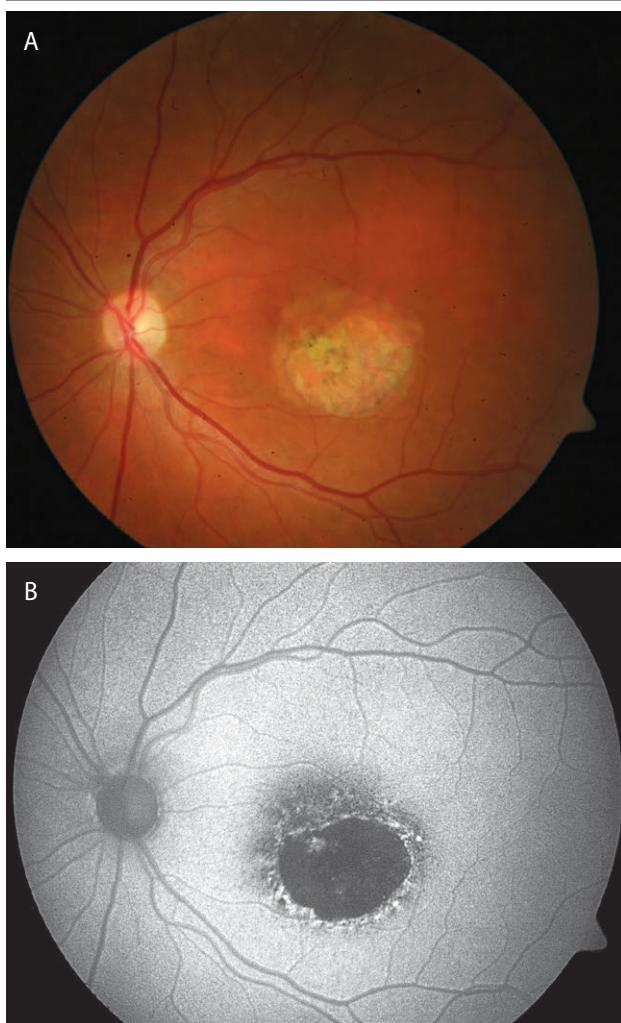
**Key words:** fluorescein angiography, optical coherence tomography, diabetic retinopathy

## DYSTROFIE DZIEDZICZNE

Przez wiele lat, kiedy angiografia fluoresceinowa stanowiła główne narzędzie diagnostyki siatkówki, przyzwyczailiśmy się do wykonywania jej również w zwyrodnieniach dziedzicznych, takich jak: choroba Stargarda (ryc. 1), *fundus flavimaculatus*, dystrofie wzorzyste (ryc. 2), zwyrodnienie żółtkowate dorosłych czy dystrofie tapetoretinalne [1].

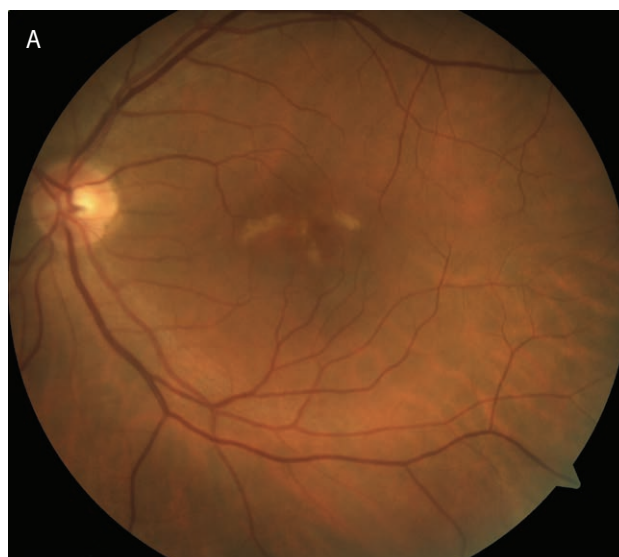### RYCINA 1

Choroba Stargarda. Na zdjęciu barwnym (1A) widoczny obszar zaniku RPE w części centralnej siatkówki. Badanie FAF (1B) pokazuje wyraźnie granice obszaru zaniku, który wykazuje zupełny brak autofluorescencji. W badaniu angiograficznym (1C) widoczny jest zanik RPE i choriokapilar – z przeświecaniem dużych naczyń naczyniówki. Badanie OCT z kolei (1D) wykazuje wzmogłą penetrację światła do naczyniówki na skutek rozległych zmian zanikowych RPE oraz brak zmian obrzękowych.

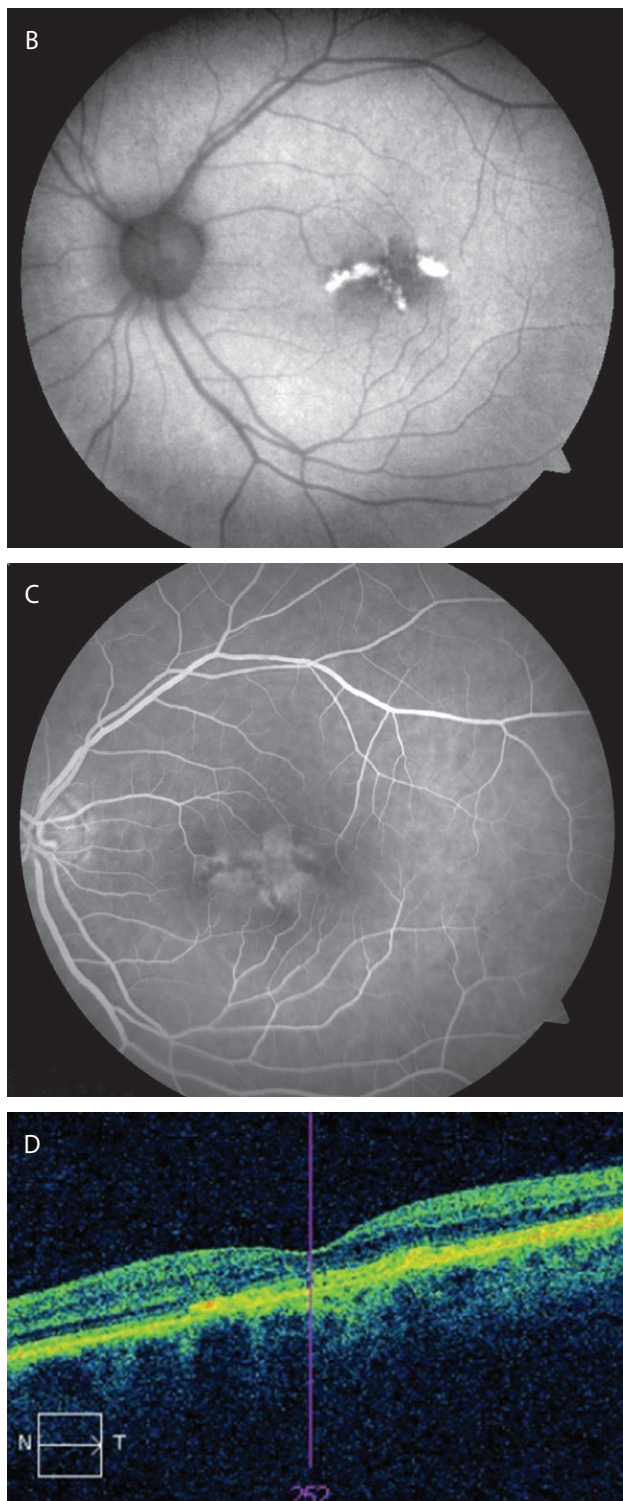


### RYCINA 2

Dystrofia wzorzysta. Na zdjęciu barwnym (2A) widoczne kremowe podłużne ogniska w obszarze plamkowym. W badaniu autofluorescencji (2B) widoczna wyraźna hiperfluorescencja ognisk. W angiografii (2C) w rzucie ognisk widoczna jest blokada fluorescencji. W pobliżu widoczne rozległe ubytki w RPE. Badanie OCT (2D) wykazuje hiperrefleksyjne zagęszczenia na poziomie RPE odpowiadające złogom lipofuscyny. Brak zmian obrzękowych.







Współcześnie, przy dostępności optycznej koherentnej tomografii (OCT, *optical coherence tomography*) i badania autofluorescencji, pojawia się pytanie, czy angiografia jest dla nas użyteczna w diagnostyce wymienionych jednostek chorobowych. Omawiana grupa schorzeń przebiega najczęściej z postępującym zanikiem komórek nabłonka barwnikowego siatkówki (RPE, *retinal pigment epithelium*) i choriokapilar jako głównym i podstawowym objawem ob-

serwowanym na dnie oka. Rzadko, ale w większości wymienionych schorzeń, może również wystąpić neowaskularyzacja podsiatkówkowa [1–4]. Postępowanie medyczne zwykle ogranicza się do obserwacji i monitorowania progresji schorzenia, zalecania suplementacji diety oraz poradnictwa genetycznego. Angiografia fluoresceinowa pozwala na uwidocznienie zaników RPE i choriokapilar, ale objawy te można również zobrazować za pomocą badania autofluorescencji oraz OCT, bez konieczności podawania kontrastu. Dodatkowo za pomocą OCT możemy dokonywać pomiarów grubości siatkówki i monitorować progresję ścieńczenia. Tak więc w praktyce w diagnostyce zwyrodnień dziedzicznych siatkówki fundus kamera wykorzystywana jest do wykonania samego zdjęcia dna oka oraz badania autofluorescencji dna oka (FAF, *fundus autofluorescence*). Jej rola rośnie w sytuacji, kiedy podejrzewamy wystąpienie neowaskularyzacji podsiatkówkowej. Wówczas angiografia fluoresceinowa siatkówki (FA, *fluorescein angiography*) konieczna jest do potwierdzenia takiego rozpoznania.

Rola FA w diagnostyce dystrofii dziedzicznych siatkówki:

1. Pomocna przy wątpliwościach diagnostycznych.
2. Konieczna przy podejrzeniu CNV.
3. Przy dostępności OCT i FAF oraz badań elektrofizjologicznych siatkówki nie jest niezbędna do samego ustalenia rozpoznania i późniejszego monitorowania schorzenia.

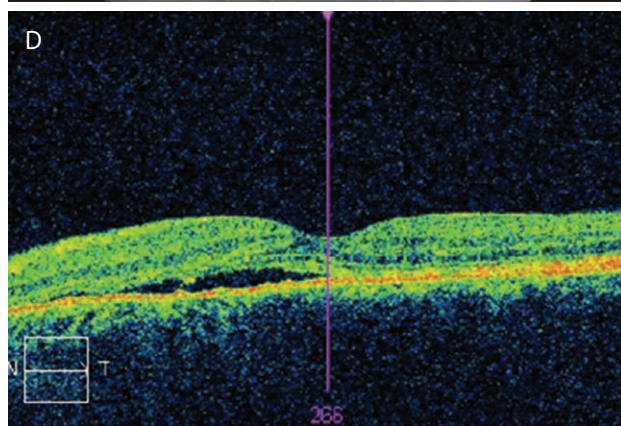
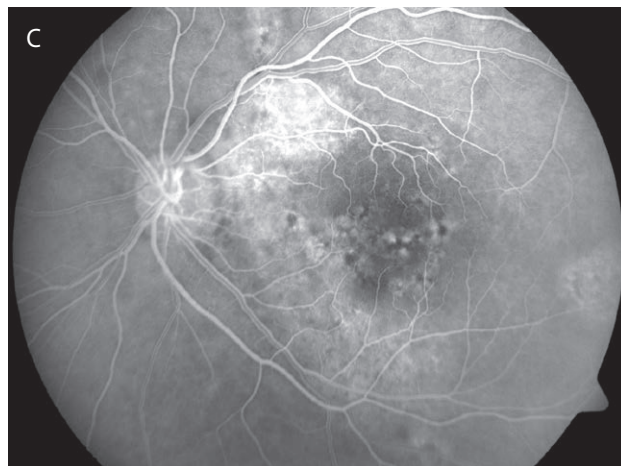
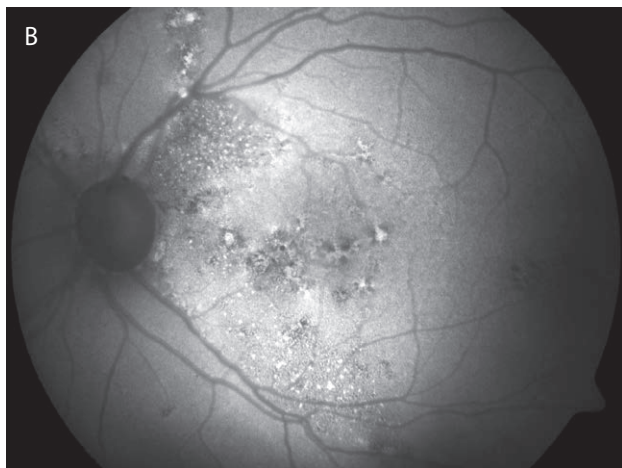
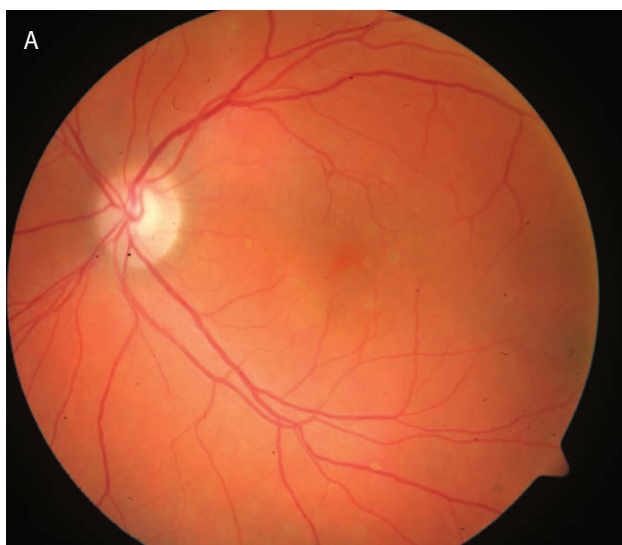
### CENTRALNA SUROWICZA CHORIORETINOPATIA

Angiografia fluoresceinowa stanowi podstawowe narzędzie diagnostyczne w rozpoznawaniu centralnej surowiczej chorioretinopatii (CSCR, *central serous chorioretinopathy*). Pozwala ona zlokalizować źródło przecieku, określić jego charakter i podjąć decyzję o ewentualnej laseroterapii [5]. Problemy pojawiają się przy diagnostyce przewlekłej postaci CSCR, zwłaszcza długotrwałej. Przewlekła postać CSCR jest schorzeniem, w którym świetnie sprawdza się tzw. multimodalna diagnostyka obrazowa (*multimodal imaging*) [6]. W tej postaci chorioretinopatii mamy do czynienia z wielką różnorodnością objawów widocznych na dnie oka: przegrupowań barwnika, depigmentacji czy ognisk obrzęku. W FA przy słabej aktywności schorzenia przeciek jest często tak słabo nasilony, że trudno odróżnić go od „plamienia” lub ubytku okienkowego w RPE, tym bardziej że oba te objawy zwykle współistnieją z przeciekiem. Obecność płynu podsiatkówkowego i obrzęku, czyli aktywność procesu chorobowego, można potwierdzić za pomocą OCT. Przewlekła długotrwała postać CSCR do złudzenia może przypominać suchą postać zwyrodnienia plamki żółtej związanego z wiekiem. Z pomocą przychodzi tutaj badanie FAF. Długotrwała obecność SRF powoduje zaburzenia w metabolizmie RPE i kumulację lipofuscyny, co widoczne jest w autofluorescencji dna oka.

W badaniu FAF obserwujemy tzw. szlaki grawitacyjne (*gravitational tracks*), czyli geograficzne hiperfluorescencyjne kształty odwzorowujące miejsca, w których układał się płyn podsiatkówkowy. Taki obraz widoczny jest w zasadzie tylko w przewlekłej postaci CSCR (ryc. 3), tak więc wykonanie badania FAF znacznie ułatwia ustalenie rozpoznania. Sama obecność „szlaków grawitacyjnych” nie przesądza o aktywności CSCR – możliwe, że są one widoczne jako skutek przebytego wcześniej schorzenia. Aktywność determinuje w tej sytuacji obraz OCT.

### RYCINA 3

Przewlekła postać CSCR. Na zdjęciu barwnym (3A) widoczne plackowate obszary depigmentacji oraz przegrupowania barwnika. Na zdjęciu FAF (3B) widoczne obszary hiperautofluorescencji układające się w geograficzne kształty – odwzorowują one miejsca kumulacji płynu podsiatkówkowego. W badaniu angiograficznym (3C) widoczne rozległe obszary słabej hiperfluorescencji – trudno ocenić, czy mamy do czynienia z poolingiem barwnika, czy z ubytkami okienkowymi. Skan OCT (3D) pokazuje obecność płynu podsiatkówkowego, czyli aktywną fazę choroby.



CSCR w części przypadków powikłana jest neowaskularyzacją podsiatkówkową [7, 8]. U takich pacjentów badanie angiograficzne jest konieczne do potwierdzenia rozpoznania.

Rola FA w diagnostyce CSCR:

1. Lokalizacja miejsca przecieku.
2. Identyfikacja neowaskularyzacji podsiatkówkowej.
3. W przewlekłej postaci CSCR FA jest istotną częścią diagnostyki multimodalnej.

### ZAKRZEPY NACZYŃ SIATKÓWKI

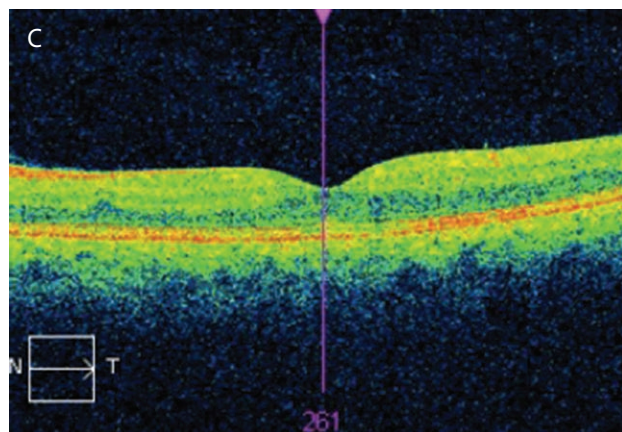
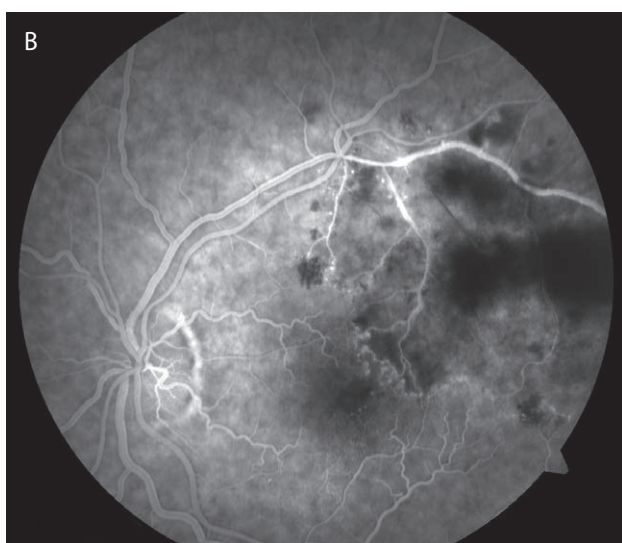
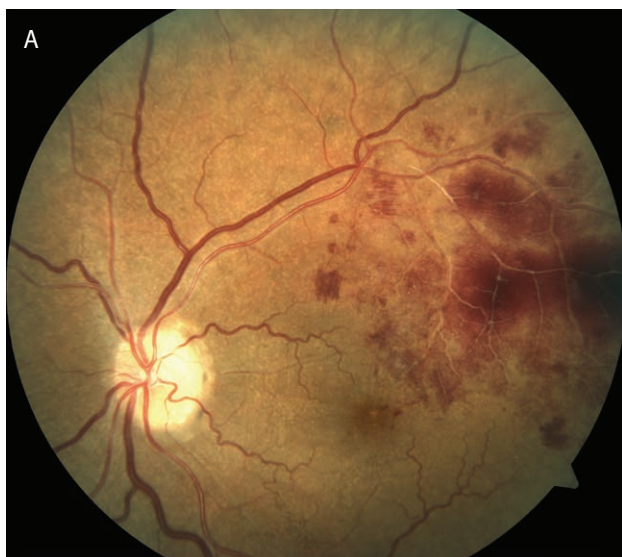Zakrzepy naczyń siatkówki (RVO, *retinal vein occlusion*) wymagają diagnostyki obrazowej z powodu występowania 2 powikłań: neowaskularyzacji siatkówkowej oraz obrzęku plamki, będących konsekwencją niedotlenienia tkanki. Angiografia fluoresceinowa jest konieczna do oceny perfuzji naczyniowej w obrębie siatkówki i zakwalifikowania zakrzepu jako typu niedokrwienego lub bez niedokrwienia. Współcześnie zakrzepy głównego pnia (CRVO, *central retinal vein occlusion*) definiuje się jak niedokrwienie przy obecności obszaru o powierzchni przynajmniej 10 DD pozbawionego perfuzji [9]. W przypadku zakrzepu gałązki (BRVO, *branch retinal vein occlusion*) uważa się, że powierzchnia niedokrwienia większa niż 5 DD stanowi



znaczne ryzyko rozwoju neowaskularyzacji siatkówkowej [10]. Stwierdzenie znacznej hipoperfuzji w FA kwalifikuje pacjenta do panfotokoagulacji laserowej siatkówki i/lub terapii anty-VEGF (ryc. 4). Badanie angiograficzne należy wykonać we wszystkich sektorach siatkówki.

#### RYCINA 4

Zakrzep gałązki. Na zdjęciu barwnym (4A) widoczne plackowate wybroczyny w sektorze górnoskroniowym siatkówki. Angiografia fluoresceinowa (4B) wykazuje rozległy obszar hipoperfuzji w dorzeczu zakrzepu. Badanie OCT (4C) nie ujawnia znaczącego obrzęku dołka. Pacjent powinien zostać poddany panfotokoagulacji laserowej siatkówki.



Angiografia fluoresceinowa jest również pomocna w diagnostyce obrzęku plamki wtórnego do RVO. Samo stwierdzenie obrzęku jest zapewne prostsze za pomocą badania OCT, tym bardziej że jest wtedy możliwa ocena ilościowa. Jednak perfuzja dołka i ocena zakresu niedokrwienia jest łatwiejsza za pomocą FA.

W przypadku podejrzenia neowaskularyzacji tęczówki angiografia fluoresceinowa przedniego odcinka ułatwia identyfikację patologicznych naczyń.

Rola FA w diagnostyce RVO:

1. Ocena powierzchni hipoperfuzji i kwalifikacja do laseroterapii siatkówki.
2. Identyfikacja neowaskularyzacji siatkówkowej.
3. Identyfikacja neowaskularyzacji tęczówki.
4. Ocena niedokrwienia plamki żółtej.

#### Telangiektazje naczyniowe

Telangiektazje okołodołkowe (Mactel, *macular telangiectasia*) występują w 3 podtypach [11]:

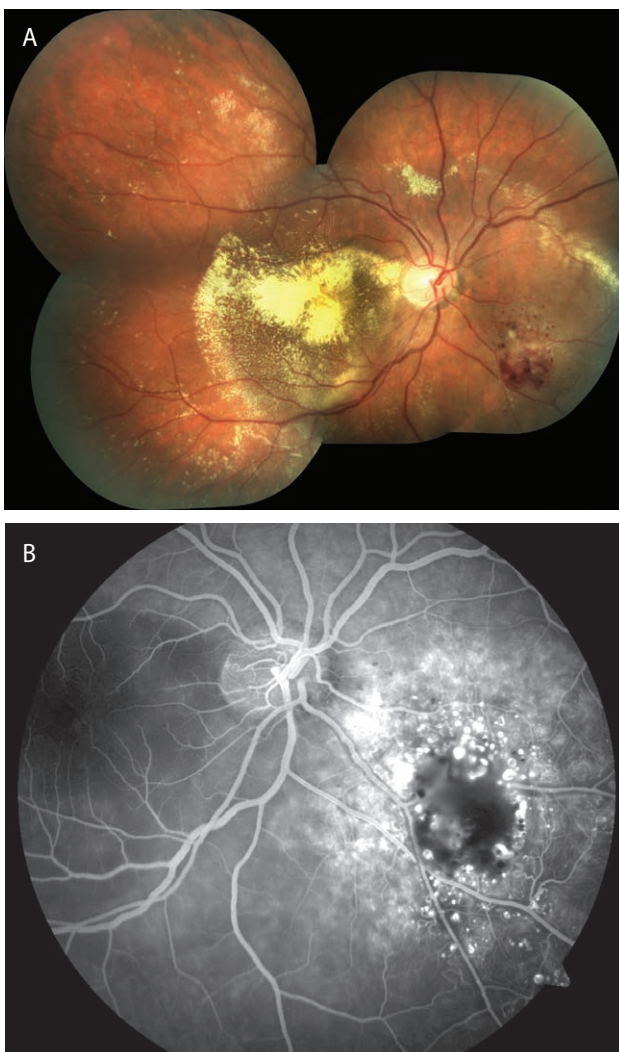
- Mactel 1: wrodzone telangiektazje, będące odmianą choroby Coatsa (właściwa choroba Coatsa, tętniaki prosówkowate Lebera)
- Mactel 2: nabyte telangiektazje ujawniające się zwykle w średnim wieku.
- Mactel 3: typ okluzyjny, bardzo rzadki, słabo poznany i związany z obecnością schorzeń układowych występujących rodzinie.

Typ 1 telangiektazji, pomimo że nosi nazwę telangiektazji plamkowych, często ma obwodową lokalizację, a plamka dotknięta jest na skutek wtórnego obrzęku. Zarówno przy obwodowej (ryc. 5), jak i centralnej (ryc. 6) lokalizacji zmian angiografia fluoresceinowa jest zdecydowanie najważniejszym badaniem diagnostycznym i przesądza o rozpoznaniu. W FA widoczne są zwykle workowate poszerzenia naczyniowe oraz znaczny spadek perfuzji włóscinkowej w tym rejonie. W plamce możemy obser-

wować rozlany obrzęk, który dobrze jest również ocenić w OCT.

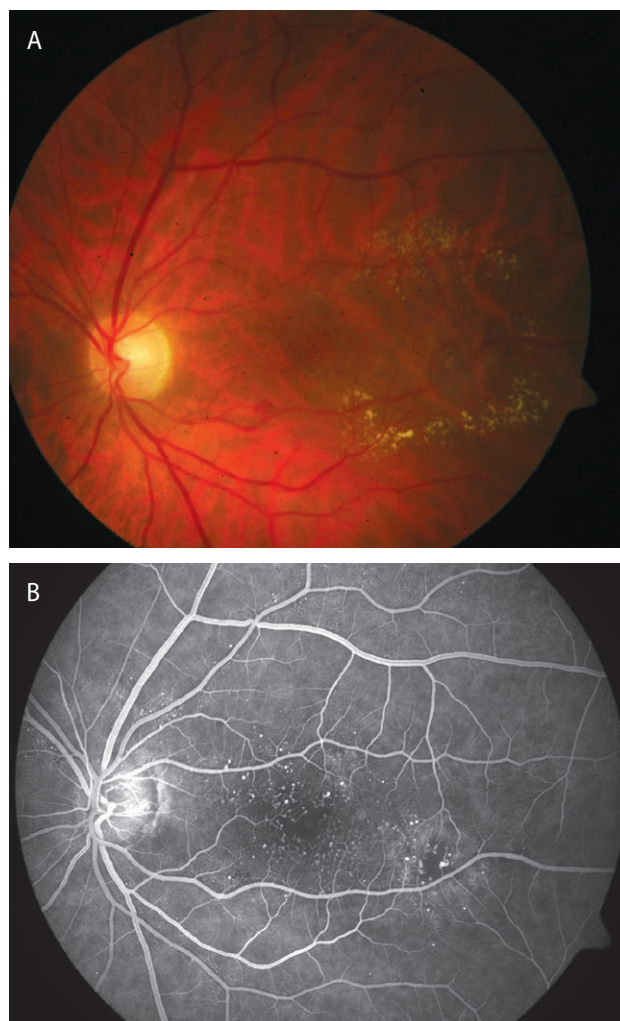
RYCINA 5

Mactel 1 – postać obwodowa. Na zdjęciu barwnym (5A) widoczne rozległe obszary wysięków twardych zlokalizowane w biegunie tylnym. W sektorze dolnonosowym widoczne skupisko wybroczyn. Angiografia (5B) ujawnia liczne telangiektazje naczyń zlokalizowane właśnie w tym sektorze. Zmiany centralne są wtórne do patologii obwodowej.



RYCINA 6

Mactel 1 – postać centralna. Na zdjęciu barwnym (6A) widoczny obszar wysięków twardych obejmujący centrum i skroniową część plamki. Na zdjęciu angiograficznym (6B) w fazie wczesnej widoczne liczne telangiektazje naczyń zlokalizowane w centrum oraz skroniowo od dołka. Widoczne poszerzenie strefy FAZ. Pacjent kwalifikuje się do laseroterapii siatkówki i/lub terapii anti-VEGF.

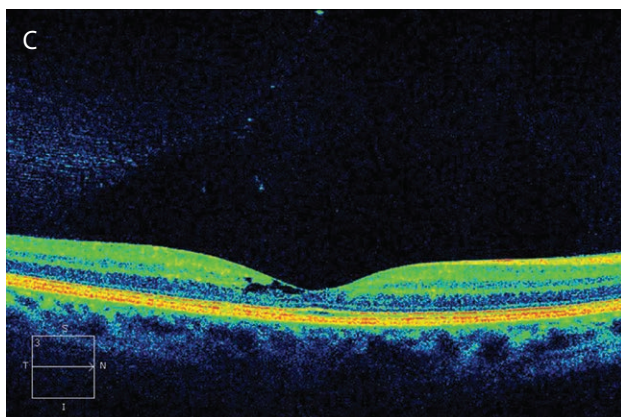
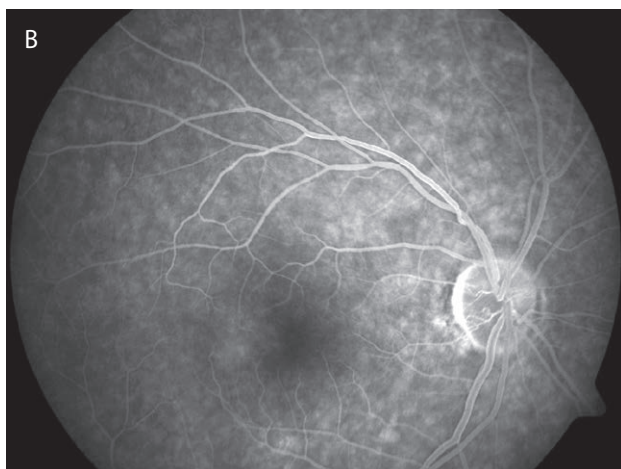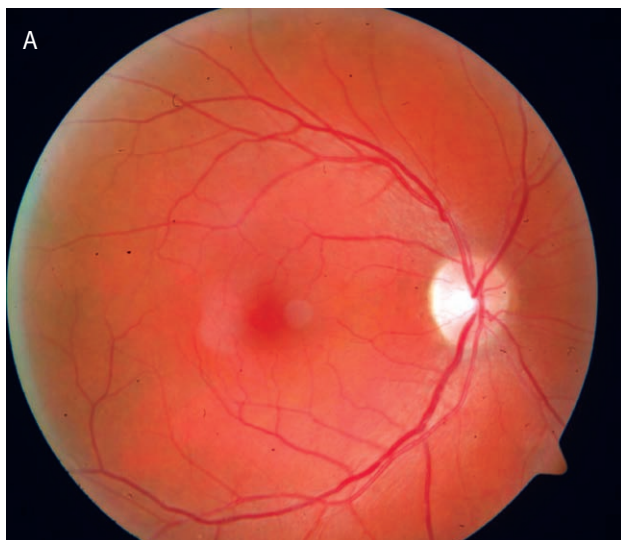


Oftalmoskopowy obraz Mactel 2 zależy od stadium choroby [12]. Na początku obserwacji tego schorzenia mamy zwykle do czynienia ze zszarzeniem refleksu w skroniowej części dołka. Później obserwujemy poszerzenia okołodołkowych kapilar, przegrupowania barwnika, niekiedy krystaliczne złogi, a w zaawansowanym stadium neowaskularyzację podsiatkówkową. Obraz angiograficzny nie jest już tak charakterystyczny i staje się dość trudny do interpretacji. Obserwujemy słaby przeciek/*staining* w skroniowej części dołka (ryc. 7). Zdarza się, że jesteśmy w stanie dostrzec telangiektazje naczyń w fazie wczesnej angiogramu i przy dużym powiększeniu. W rzadkich przypadkach rozwoju neowaskularyzacji naczyńki (CNV, *choroidal neovascularization*), w FA obserwujemy wyraźny i intensywny przeciek.



## RYCINA 7

Mactel 2. Na zdjęciu barwnym widoczna dekoloracja skroniowej części dołka (7A). Zdjęcie angiograficzne (7B) pokazuje obszar hiperfluorescencji w skroniowej części dołka: *staining*/słaby przeciek. Dopiero skan OCT (7C) jest charakterystyczny dla nabytych telangiektazji okołodołkowych: widoczne cysty pod ILM i spłaszczenie profilu dołka.



Skany OCT natomiast dają bardzo charakterystyczny i niepowtarzalny obraz: spłaszczenie profilu dołka oraz puste przestrzenie (cysty) w siatkówce sensorycznej, powstałe na skutek zaników głównie w warstwie jądrazstej wewnętrznej [13]. Często cysty się ze sobą zlewają, pozostawiając nad sobą jedynie błonę graniczną wewnętrzną (ILM, *internal limiting membrane*). W przypadkach z neowaskularyzacją podsiatkówkową w OCT widoczne są znaczny obrzęk i hiperrefleksyjna błona CNV. Współcześnie dobrym narzędziem diagnostycznym w Mactel 2 jest również angio-OCT.

Rola FA w diagnostyce telangiektazji okołodołkowych:

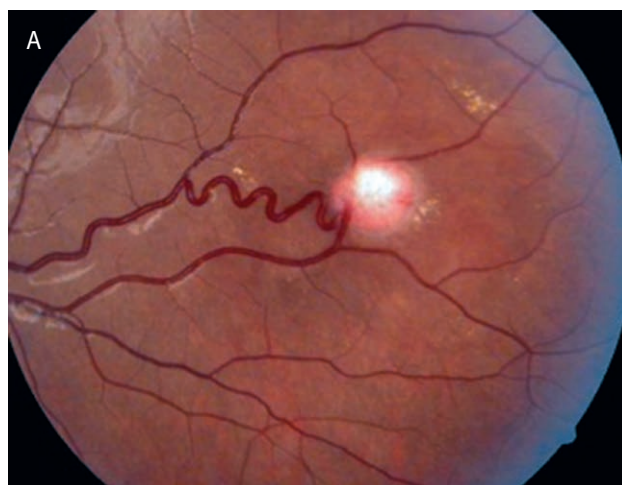
1. Decydująca o rozpoznaniu przy Mactel 1: uwidacznia poszerzenia naczyń i obszary hipoperfuzji.
2. Pozwala planować klasyczną laseroterapię (Mactel 1).
3. Ma znaczenie pomocnicze w diagnostyce Mactel 2, zwłaszcza przy obecności CNV.

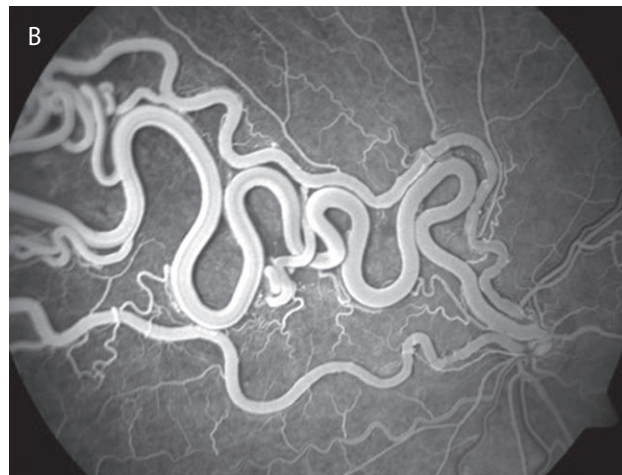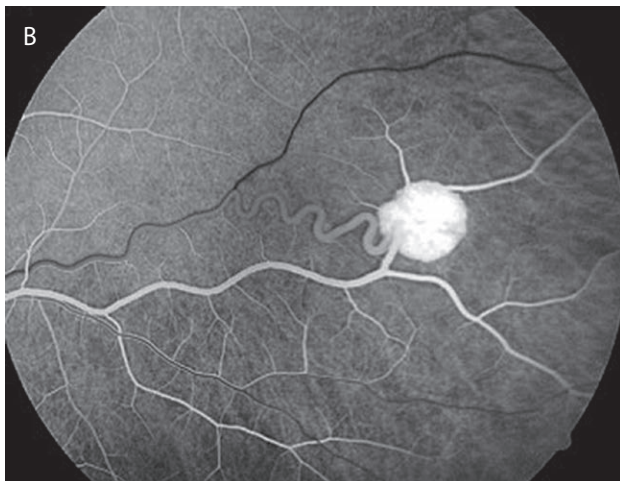
## Naczyniaki/malformacje naczyń

Naczyniaki siatkówki są rzadkimi naczyniowymi schorzeniami, w których diagnostyce angiografia jest badaniem z wyboru. Stosunkowo najczęściej mamy do czynienia z naczyniakami włóściowymi siatkówki (*hemangioblastoma*) (ryc. 8). Mogą one występować jako zmiany izolowane lub jako część zespołu Hippa–Lindaua [14]. Naczyniaki te mają zwykle obwodową lokalizację, chociaż zdarzają się też naczyniaki przytarczowe.

## RYCINA 8

Naczyniak włóściowy siatkówki obwodowej. Na zdjęciu barwnym (8A) widoczny jest jako łososiowa plama. Angiografia (8B) uwidacznia naczynia odżywcze i drenujące oraz kumulację barwnika wewnątrz naczyniaka.





W angiografii widoczna jest intensywna hiperfluorescencja w obrębie naczyniaka. Często daje się również uwidocznienie naczyń odżywcze i drenujące.

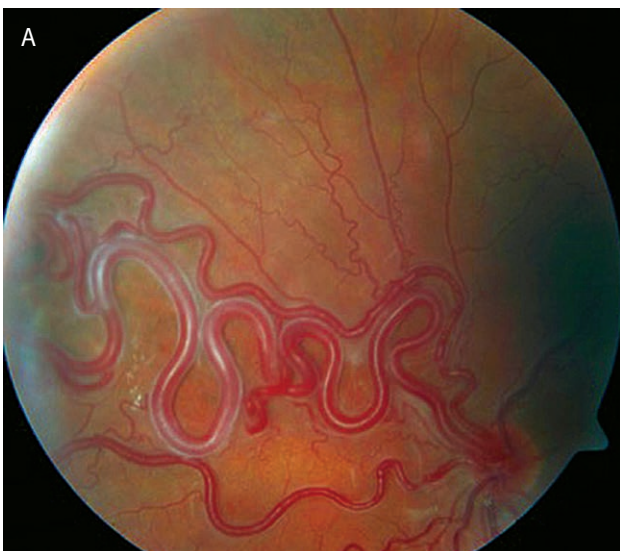Naczyniak groniasty siatkówki jest z kolei wrodzoną malformacją naczyniową, w której mamy do czynienia ze znacznym rozdęciem jej naczyń. Wykonana angiografia fluoresceinowa pokazuje duże poszerzone naczynia, ale nie uwidacznia przecieku (ryc. 9, 10).

Rola FA w diagnostyce naczyniaków siatkówki/malformacji naczyniowych:

1. Ustalenie rozpoznania.
2. Identyfikacja naczyń odżywczych.
3. Planowanie fotokoagulacji laserowej.
4. Ocena ewentualnego przecieku/obrzęku.

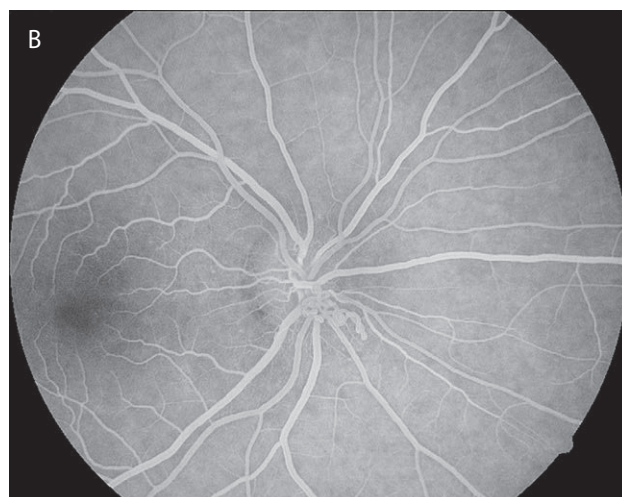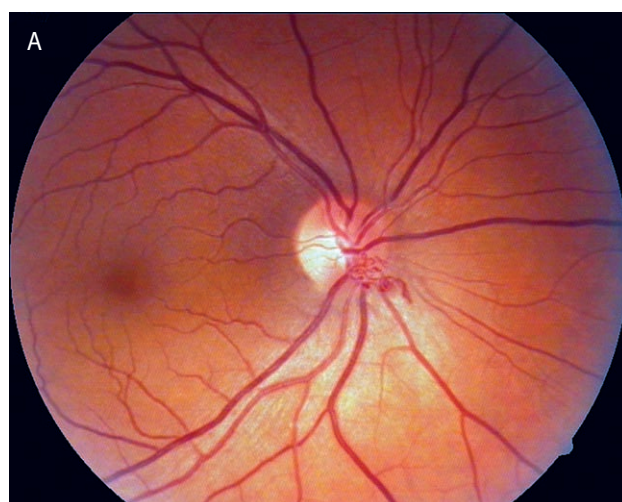
#### RYCINA 9

Naczyniak groniasty. Na zdjęciu barwnym (9A) widoczne znacznego stopnia rozdęcie naczyń siatkówki. Angiografia fluoresceinowa (9B) nie wykazuje przecieku.



#### RYCINA 10

Malformacja naczyniowa na tarczy nerwu. Na tarczy nerwu wzrokowego widoczne kręte naczynia (10A). Zmiana nasuwa podejrzenie neowaskularyzacji. Angiografia fluoresceinowa (10B) nie wykazuje przecieku.





## Guzy

Angiografia fluoresceinowa ma duże znaczenie w diagnostyce guzów wewnątrzgałkowych. Jako badanie naczyniowe jest w stanie uwidocznić unaczynienie guza i tym samym często odróżnić zmianę złośliwą od łagodnej. Należy jednak pamiętać, że nie jest to badanie, które jednoznacznie określi typ guza, a jedynie dostarczy informacji pomocnych w całym procesie diagnostycznym. Wynik FA należy więc interpretować łącznie z wynikami innych badań diagnostycznych, takich jak ultrasonografia gałki ocznej czy tomografia komputerowa i rezonans magnetyczny [15].

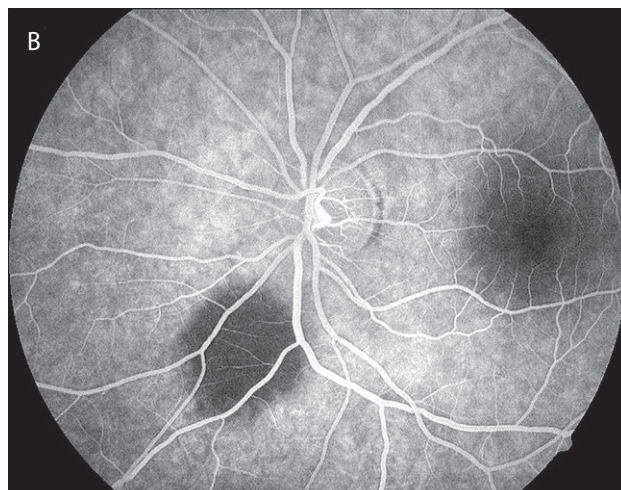
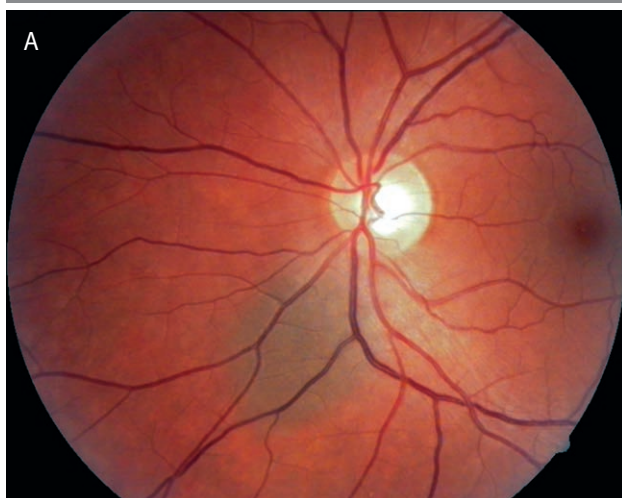
Zmiany barwnikowe łagodne, takie jak przerost nabłonka barwnikowego siatkówki czy znamiona naczyniówki (ryc. 11), blokują fluorescencję we wszystkich fazach. Przy wykonywaniu FA w przypadku podejrzenia zmiany złośliwej należy poczekać na zdjęcia późnej fazy nawet od kilkunastu do kilkudziesięciu minut. Obserwujemy wówczas zastój barwnika z przeciekających naczyń w obrębie tkanki guza (ryc. 12). Niekiedy w fazach wczesnych udaje się uwidocznić sieć naczyniową guza, ale zdarza się to raczej rzadko. Angiografia fluoresceinowa może być też używana do oceny zaniku sieci naczyniowej guza po brachyterapii [16].

Rola FA w diagnostyce guzów:

1. Uwidacznia unaczynienie guza lub jego brak.
2. Może być używana do monitorowania zaniku unaczynienia guza po leczeniu.
3. Nie decyduje o rozpoznaniu histologicznym.
4. Powinna być interpretowana łącznie z wynikami innych badań dodatkowych.

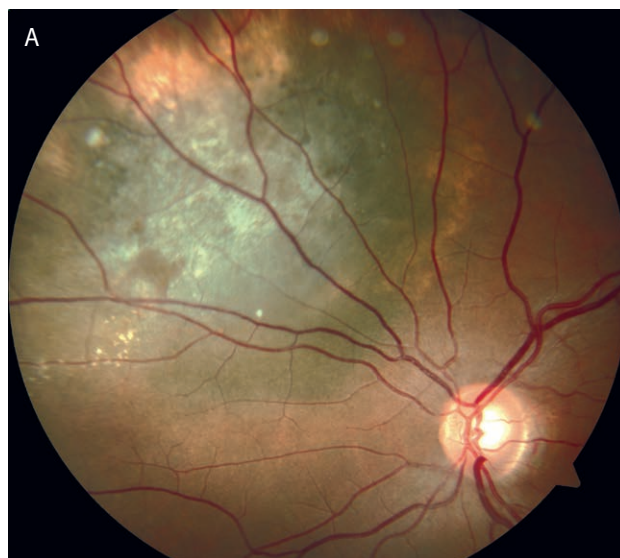### RYCINA 11

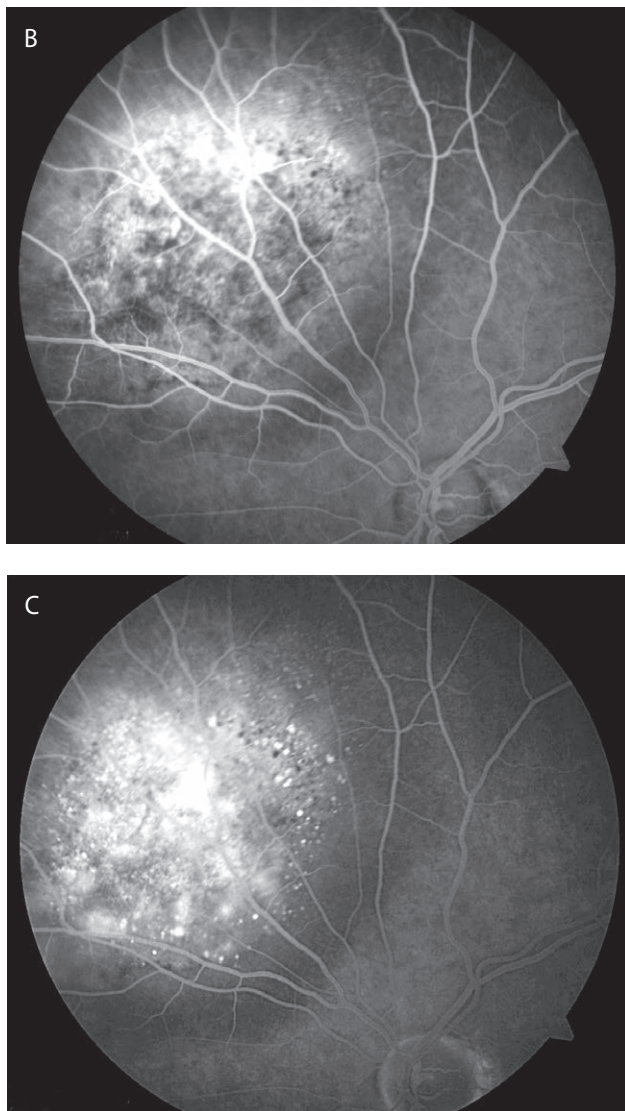
Znamię naczyniówki. W sektorze dolnonosowym okołotarczowo widoczna zmiana barwnikowa o średnicy ok. 1,5 DD (11A). W FA zmiana blokuje fluorescencję (11B).



### RYCINA 12

Złośliwy guz naczyniówki, najprawdopodobniej czerniak. W sektorze górnonosowym widoczna duża zmiana intensywnie wysycona barwnikiem o średnicy ok. 6–7 DD (12A). W fazie wczesnej FA w obrębie zmiany widoczne są liczne ogniska hiperfluorescencji (12B). Hiperfluorescencja narasta w kolejnych fazach – widoczny wyraźny zastój barwnika.





### SCHORZENIA STYKU SIATKÓWKI–CIAŁO SZKLISTE

W przeszłości wykonywano FA również w schorzeniach pogranicza siatkówki–ciało szkliste. Dotyczyło to takich jednostek chorobowych, jak: otwory w plamce, błony przedsiatkówkowe (ERM, *epiretinal membrane*) czy zespół trakcji szklistkowo-siatkówkowych. Współcześnie badanie OCT łącznie z dokumentacją fotograficzną praktycznie wystarcza do uzyskania pełnego obrazu danego schorzenia. Przekrój pionowy przez siatkówkę uzyskiwany za pomocą OCT pozwala ocenić i monitorować nasilenie trakcji, wtórne zmiany w siatkówce sensorycznej, uszkodzenie zewnętrznych warstw siatkówki (fotoreceptory) czy wielkość otworu. Takich informacji FA nie jest w stanie nam dostarczyć i w większości przypadków nie ma konieczności jej wykonywania w wymienionych schorzeniach.

### Angiografia szerokokątna

Technika ta wykorzystuje technologię skaningowej laserowej oftalmoskopii z systemem mapowania siatkówki, po-

zwalając na uzyskanie zdjęć obszaru siatkówki o szerokości rzędu 200 wewnętrznych stopni (dla porównania klasyczna angiografia zwykle pokazuje obszar siatkówki w zakresie 45 stopni).

Dzięki temu istnieje możliwość obrazowania obwodowych rejonów siatkówki, gdzie zlokalizowane jest źródło rozwoju patologii naczyniowych. Dotyczy to zwłaszcza retinopatii cukrzycowej. Można uzyskać niewidoczne w klasycznej angiografii obszary hipoperfuzji, anomalie tętniczo-żylnie, neowaskularyzację poza tarczą nerwu wzrokowego (NVE, *neovascularization elsewhere*). Diagnostyka retinopatii cukrzycowej za pomocą angiografii szerokokątnej pozwoliła dokładniej określić stadium retinopatii, zwykle ujawniając zmiany świadczące o jej większym zaawansowaniu [17–19]. W przypadku klasycznego badania ETDRS w 7 polach siatkówki pacjenci częściej klasyfikowani są jako chorzy z łagodniejszą retinopatią. Z kolei Silva i wsp. wykazali, że dominacja zmian obwodowych, wykazywanych za pomocą szerokokątnych zdjęć dna oka, zwiększa ryzyko progresji retinopatii cukrzycowej [20]. Wessel i wsp. znaleźli zaś zależność pomiędzy rozległością obwodowych obszarów hipoperfuzji diagnozowanych za pomocą szerokokątnej fundus kamery a występowaniem DME [21].

Szerokokątna fundus kamera w przyszłości może bez wątpienia ułatwić rozpoznanie właściwego typu retinopatii cukrzycowej w programach screeningowych dotyczących tego schorzenia [22, 23]. Na razie jednak systemy szerokokątnego obrazowania są bardzo drogie i trudno wyobrazić sobie ich powszechne zastosowanie w poradniach okulistycznych.

### Angiografia OCT-OCTA

Z wprowadzeniem angiografii OCT (angio-OCT, OCTA, *optical coherence tomography angiography*) do praktyki okulistycznej wiązane są duże nadzieje. Pojawiały się nawet głosy, że badanie to może zastąpić angiografię fluoresceinową siatkówki. Kilka lat doświadczeń z aparatami angio-OCT pokazuje, że wciąż jest ono w fazie rozwoju. Duża liczba artefaktów utrudnia interpretację. Dodatkowo, nie zawsze łatwo jest uzyskać skany dobrej jakości. Podstawowe różnice pomiędzy FA i OCTA prezentuje tabela 1.

FA to badanie naczyniowe, w którym istotne są przepływ barwnika i objaw przecieku. W OCTA takiego objawu nie spotykamy. Angio-OCT w pewnym sensie zamraża obraz naczyń w określonym punkcie w czasie. W konsekwencji uzyskujemy obraz sieci naczyniowej; możemy śledzić ubytki w jej gęstości, anomalie, ale nie zawsze widzimy konsekwencje tych zaburzeń.

Stale trwają prace nad udoskonalaniem technologii OCTA, przede wszystkim w zakresie ocen ilościowych. Obecnie najczęściej podawane są 2 mierzalne parametry OCTA: gęstość naczyń oraz współczynnik przepływu naczyniowego [24].



TABELA 1

Porównanie możliwości angiografii fluoresceinowej oraz angio-OCT.

Angiografia fluoresceinowa	Angio-OCT
Barwnik i powikłania	Brak barwnika i powikłań
Badanie dość długie	Badanie szybkie
Objaw przecieku	Brak objawu przecieku, ocena struktury naczyniowej, <i>capillary drop-out</i>
Trudności w ocenie naczyniówki	Lepsza ocena naczyniówki
Mało artefaktów	Dużo artefaktów
	Trudności w wizualizacji dużych naczyń i głębszych spłotów
	Mały obszar skanowania
	Skomplikowane oprogramowanie

Współczynnik gęstości naczyń określa odsetek objętości tkanki zajmowanej przez naczynia, a współczynnik przepływu – średnią siłę sygnału przepływu w danej objętości [25]. Pierwszy wskaźnik lepiej odzwierciedla patologię samych naczyń, drugi zaś zmiany w fizjologii i metabolizmie tkanki na skutek zmian perfuzji naczyniowej.

Dzięki opcji OCTA istnieje możliwość obrazowania spłotów kapilarnych siatkówki oraz oceny perfuzji poszczególnych sektorów bieguna tylnego. Dotyczy to zwłaszcza diagnostyki makulopatii niedokrwiennej – tzw. *capillary drop-out* [26, 27].

Angio-OCT jest też pomocne w diagnostyce schorzeń dotyczących naczyniówki, np. błon neowaskularnych, guzów, zaburzeń przepływu w naczyniówce [28, 29].

Nie ma wątpliwości, że wraz z rozwojem systemów opracowywania danych angio-OCT zajmie bardzo silną pozycję w diagnostyce schorzeń siatkówki.

## PODSUMOWANIE

Pomimo znacznego postępu technologicznego i upowszechnienia się nowych badań obrazowych w okulistyce, angiografia fluoresceinowa pozostaje podstawowym i sprawdzonym narzędziem diagnostycznym schorzeń siatkówki. Obecnie nie ma innego badania, które pozwoliłoby miarodajnie ocenić perfuzję naczyniową siatkówki oraz ischemię plamkową. Z tego powodu badanie to pozostanie jeszcze w praktyce okulistycznej na długie lata, zwłaszcza że stale podlega ono rozwojowi technologicznemu (systemy szerokokątne).

## ADRES DO KORESPONDENCJI dr n. med. Maciej Gawęcki

Poradnia Okulistyczna Dobry Wzrok w Gdańsku  
80-402 Gdańsk, ul. Kliniczna 1B/2  
e-mail: gawecki@use.pl

## Piśmiennictwo

1. Hammerstein W, Leide E. The importance of fluorescein angiography in the diagnosis of Stargardt's macular degeneration. *Klin Monbl Augenheilkd* 1981; 178(1): 20-23.
2. Bottoni F, Fatigati G, Carlevaro G, et al. Fundus flavimaculatus and subretinal neovascularization. *Graefes Arch Clin Exp Ophthalmol* 1992; 230(5): 498-500.
3. Battaglia Parodi M, Da Pozzo S, Ravalico G. Photodynamic therapy for choroidal neovascularization associated with pattern dystrophy. *Retina* 2003; 23(2): 171-176.
4. Quijano C, Querques G, Massamba N, et al. Type 3 choroidal neovascularization associated with fundus flavimaculatus. *Ophthalmic Res* 2009; 42(3): 152-154.
5. Gass JDM. *Stereoscopic Atlas of Macular Diseases: Diagnosis and Treatment*. 3<sup>rd</sup> ed. CV Mosby, St. Louis 1987: 46-59.
6. Daurich A, Matet A, Dirani A, et al. Central serous chorioretinopathy: Recent findings and new physiopathology hypothesis. *Prog Retin Eye Res* 2015; 48: 82-118.
7. Konstantinidis L, Mantel I, Zografos L, et al. Intravitreal ranibizumab in the treatment of choroidal neovascularization associated with idiopathic central serous chorioretinopathy. *Eur J Ophthalmol* 2010; 20(5): 955-958.
8. Bonini Filho MA, de Carlo TE, Ferrara D, et al. Association of Choroidal Neovascularization and Central Serous Chorioretinopathy With Optical Coherence Tomography Angiography. *JAMA Ophthalmol* 2015; 133(8): 899-906.
9. Royal College of Ophthalmologists. *Retinal Vein Occlusion Guidelines 2015* [online: [www.rcopht.ac.uk](http://www.rcopht.ac.uk)].
10. Shilling JS, Kohner EM. New vessel formation in retinal branch vein occlusion. *Br J Ophthalmol* 1976; 60: 810-815.
11. Yannuzzi LA, Bardal AM, Freund KB, et al. Idiopathic macular telangiectasia. *Arch Ophthalmol* 2006; 124(4): 450-460.
12. Gass JD, Blodi BA. Idiopathic juxtafoveal retinal telangiectasis. Update of classification and follow-up study. *Ophthalmology* 1993; 100: 1536-1546.

13. Spaide RF, Klancnik JM Jr, Cooney MJ, et al. Volume-Rendering Optical Coherence Tomography Angiography of Macular Telangiectasia Type 2. *Ophthalmology* 2015; 122(11): 2261-2269.
14. Launbjerg K, Bache I, Galanakis M, et al. von Hippel-Lindau development in children and adolescents. *Am J Med Genet A* 2017; 173(9): 2381-2394.
15. Early diagnosis of choroidal melanoma. *Br J Ophthalmol* 1980; 64(3): 146-147.
16. Tarkkanen A, Laatikainen L. Fluorescein angiography in the long-term follow-up of choroidal melanoma after conservative treatment. *Acta Ophthalmol (Copenh)* 1985; 63(1): 73-79.
17. Price LD, Au S, Chong NV. Optomap ultrawide field imaging identifies additional retinal abnormalities in patients with diabetic retinopathy. *Clin Ophthalmol* 2015; 9: 527-531.
18. Silva PS, Horton MB, Clary D, et al. Identification of Diabetic Retinopathy and Ungradable Image Rate with Ultrawide Field Imaging in a National Teleophthalmology Program. *Ophthalmology* 2016; 123(6): 1360-1367.
19. Ghasemi Falavarjani K, Wang K, Khadamy J, et al. Ultra-wide-field imaging in diabetic retinopathy; an overview. *J Curr Ophthalmol* 2016; 28(2): 57-60.
20. Silva PS, Cavallerano JD, Haddad NM, et al. Peripheral Lesions Identified on Ultrawide Field Imaging Predict Increased Risk of Diabetic Retinopathy Progression over 4 Years. *Ophthalmology* 2015; 122(5): 949-956.
21. Wessel MM, Nair N, Aaker GD, et al. Peripheral retinal ischaemia, as evaluated by ultra-widfield fluorescein angiography, is associated with diabetic macular oedema. *Br J Ophthalmol* 2012; 96(5): 694-698.
22. Talks SJ, Manjunath V, Steel DH, et al. New vessels detected on wide-field imaging compared to two-field and seven-field imaging: implications for diabetic retinopathy screening image analysis. *Br J Ophthalmol* 2015; 99(12): 1606-1609.
23. Soliman AZ, Silva PS, Aiello LP, et al. Ultra-wide field retinal imaging in detection, classification, and management of diabetic retinopathy. *Semin Ophthalmol* 2012; 27(5-6): 221-227.
24. Jia Y, Bailey ST, Wilson DJ, et al. Quantitative optical coherence tomography angiography of choroidal neovascularization in age-related macular degeneration. *Ophthalmology*. 2014; 121: 1435-1444.
25. Al-Sheikh M, Tepelus TC, Nazikyan T, et al. Repeatability of automated vessel density measurements using optical coherence tomography angiography. *Br J Ophthalmol* 2017; 101: 449-452.
26. Hwang TS, Gao SS, Liu L, et al. Automated quantification of capillary nonperfusion using optical coherence tomography angiography in diabetic retinopathy. *JAMA Ophthalmol* 2016; 134: 367-373.
27. Zhang M, Hwang TS, Dongye C, et al. Automated quantification of nonperfusion in three retinal plexuses using projection-resolved optical coherence tomography angiography in diabetic retinopathy. *Invest Ophthalmol Vis Sci* 2016; 57: 5101-5106.
28. Liu L, Gao SS, Bailey ST, et al. Automated choroidal neovascularization detection algorithm for optical coherence tomography angiography. *Biomed Opt Express* 2015; 6: 3564-3576.
29. Huang D, Jia Y, Rispoli M, et al. Optical coherence tomography angiography of time course of choroidal neovascularization in response to anti-angiogenic treatment. *Retina* 2015; 35: 2260-2264.