

Rozszerzona diagnostyka jaskry

Extended glaucoma diagnostics

Małgorzata Mulak

Katedra i Klinika Okulistyki, Uniwersytet Medyczny we Wrocławiu
Kierownik: prof. dr hab. n. med. Marta Misiuk-Hojto



NAJWAŻNIEJSZE

W przypadkach jaskry początkowej z nietypowym obrazem tarczy nerwu wzrokowego i/lub niecharakterystycznymi zmianami w polu widzenia diagnostyka może być problematyczna, dlatego warto uzupełnić ją o badania niestandardowe.

HIGHLIGHTS

In cases of early glaucoma characterized by an atypical optic disc image and/or uncommon changes in the visual field, diagnosis can be problematic. Therefore, it is worth complementing it with non-standard tests.

STRESZCZENIE

Rozpoznanie neuropatii jaskrowej opiera się na stwierdzeniu typowych zmian w obrazie tarczy nerwu II, polu widzenia oraz badaniach obrazowych. Koniecznymi elementami badania są także pomiar ciśnienia wewnątrzgałkowego tonometrem aplanacyjnym Goldmanna i wykonanie gonioskopii. W niejasnych przypadkach, np. jaskry przedperymetrycznej, jaskry normalnego (niskiego) ciśnienia, towarzyszącej wysokiej krótkowzroczności czy też trudnych do oceny atypowych tarcz (druzy, natarczowe włókna rdzenne), rutynowe badania mogą się okazać niewystarczające. W niniejszym artykule przedstawiono rzadziej stosowane metody diagnostyczne, które mogą być pomocne w ustaleniu rozpoznania i dalszym prowadzeniu pacjenta.

Słowa kluczowe: jaskra, trudne przypadki, diagnostyka

ABSTRACT

Glaucomatous neuropathy diagnosis is based on recognizing typical changes in the optic disc image, the visual field, and imaging tests. A necessary part of the process is also an intraocular pressure examination (with a Goldmann applanation tonometer) and gonioscopy. In some particularly ambiguous cases, e.g., preperimetric glaucoma, low-tension glaucoma, high concomitant myopia, or difficult to evaluate atypical optic disc images (drusens, myelinated nerve fibres), routine examinations may not suffice. The following article presents less common diagnostic methods which may be useful in determining the patient's condition and further treatment.

Key words: glaucoma, difficult cases, diagnosis

WSTĘP

Rozpoznanie jaskry, pomimo jej wielu typowych cech, nie zawsze jest proste. Problem mogą stanowić wczesna, przedperymetryczna neuropatia jaskrowa lub jaskra niskiego ciśnienia. Trudne do oceny są tarcze w oczach krótkowzrocznych czy też liczne przypadki tarcz atypowych. Mylące mogą się okazać zmiany w polu widzenia, występujące np. we wrodzonych druzach tarczy; również badania obrazowe nie zawsze pozwalają na ustalenie rozpoznania, szczególnie podczas pierwszej wizyty. Rutynowe badanie obejmujące ocenę przedniego odcinka, oftalmoskopową ocenę tarczy, tonometrię Goldmanna, perymetrię i gonioskopię może się okazać niewystarczające. Warto wówczas pomyśleć o innych, rzadziej stosowanych metodach diagnostycznych, które pozwolą się przybliżyć do trafnej diagnozy.

TONOMETRIA

Podwyższone ciśnienie wewnątrzgałkowe jest najważniejszym czynnikiem ryzyka jaskry, dlatego tonometria to niezbędny element diagnostyki glaukomatologicznej. Powszechnie stosowana tonometria aplanacyjna Goldmanna stanowi nadal złoty standard, ale to metoda, w której ostateczny wynik zależy od wielu czynników, przede wszystkim od grubości rogówki oraz innych jej właściwości, towarzyszącego astygmatyzmu czy też ilości fluoresceiny użytej do badania. Nowe tonometry wykazują mniejszą zależność od parametrów rogówki, a pomiary nimi wykonywane są łatwiejsze do przeprowadzenia. Do nowych aparatów tego rodzaju należą tonometr biorezonansowy ART lub tonometr dynamiczny konturowy Pascala. W obu typach tonometrów nie jest potrzebne użycie fluoresceiny, a wynik badania wyświetla się na ekranie monitora. Tonometr dynamiczny Pascala mierzy ponadto amplitudę tętna ocznego, czyli różnicę pomiędzy wartościami ciśnienia wewnątrzgałkowego podczas skurczu i rozkurczu serca (wartością najwyższą i najniższą). Do weryfikacji pomiarów ciśnienia wewnątrzgałkowego najczęściej stosuje się pachymetrię, według której koryguje się uzyskane wyniki [1–4].

Właściwości rogówki to jednak nie tylko jej grubość, dlatego nowy typ tonometru bezkontaktowego ORA (*ocular response analyzer*) uwzględnia także inne jej biochemiczne cechy, takie jak: sztywność, lepkość czy sprężystość, czyli histerezę rogówkową (CH, *corneal hysteresis*). Jest ona definiowana jako różnica pomiędzy ciśnieniem pierwszej i drugiej aplanacji i stanowi obecnie ważny marker prognostyczny rozwoju i ewolucji jaskry. Przyjmuje się, że w zdrowych oczach wartość histerezy waha się od 10,24 do 10,27 mmHg. Redukcję histerezy obserwuje się we wszystkich typach jaskry, wykryto też powiązanie z progresją zmian w polu widzenia, pomimo ustalonego niskiego ciśnienia docelowego. Stwierdzono ponadto, że histereza

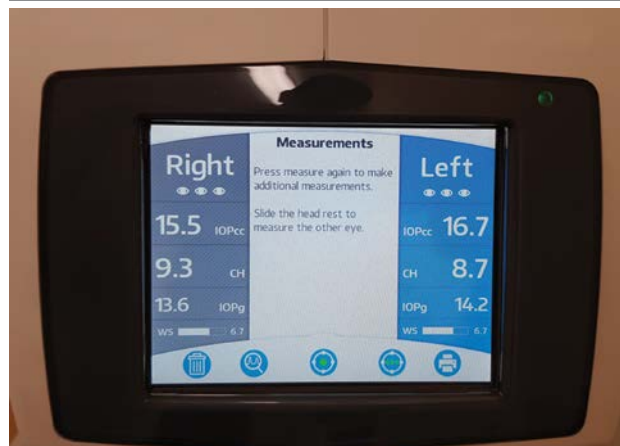
koreluje z wynikami badań obrazowych takich jak konfokalna skaningowa tomografia laserowa (HRT, *Heidelberg Retinal Tomography*) czy skaningowa polarymetria laserowa (Gdx) [5, 6].

Bezkontaktowym aparatem uwzględniającym właściwości rogówki jest także Corvis® ST [1–3].

Dobowe ciśnienie wewnątrzgałkowe nie jest wartością stałą. Fizjologiczne są dobowe wahania ciśnienia od 2 mmHg do 5 mmHg, ze szczytem wartości w godzinach nocnych i wczesnoporannych. U pacjentów z jaskrą te różnice są większe, a ponieważ brak możliwości wykonywania badań wcześniej rano, a tym bardziej w nocy, nie znamy maksymalnych wartości ciśnienia. Tonometr Triggerfish® wychodzi naprzeciw tym potrzebom. Wbudowany w miękką soczewkę kontaktową sensor rejestruje ciśnienie całodobowo na podstawie zmian obwodu gałki ocznej w rąbku rogówki. Metoda ta jest bardzo rzadko stosowana z uwagi na trudności w analizie i interpretacji uzyskanych danych, małą dostępność oraz duży koszt procedury [4, 7] (ryc. 1).

RYCINA 1

Wynik badania na tonometrze *Ocular Response Analyzer (ORA)*.



Ocena tarczy nerwu wzrokowego jest nieodłączną częścią diagnostyki i monitorowania jaskry. Ocenie podlegają nie tylko wielkość i długość zagłębienia, ale także wszelkie inne anomalie, takie jak: ubytki pierścienia nerwowo-siatkówkowego, kolor tarczy, krwotoczki czy asymetria pomiędzy oczami. Szacowanie stosunku C/D, który jest miarą zaawansowania choroby, nie powinno przebiegać w oderwaniu od wielkości tarczy. Biorąc pod uwagę, że stopień funkcjonalnego uszkodzenia jaskrowego nie zawsze koreluje z wartością stosunku C/D, eksperci jaskrowi proponują szacowanie zmian jaskrowych na podstawie szerokości rąbka nerwowo-siatkówkowego w powiązaniu z wielkością tarczy. Obrazuje to opracowana przez prof. Spaetha 10-stopniowa skala DDLS (*Disc Damage Likelihood Scale*), która umożliwi ocenę stopnia ryzyka oraz

uszkodzenia neuropatii jaskrowej. Skala, chociaż bardzo pomocna, czytelna do interpretacji i dodatnio powiązana z ubytkami w polu widzenia, nie rozwiązuje problemu tarcz krótkowzrocznych lub obarczonych innymi anomaliami [8].

PERYMETRIA

Badanie pola widzenia należy do kanonu badania okulistycznego. Standardowa perymetria automatyczna jest powszechnie stosowana w diagnostyce i monitorowaniu neuropatii jaskrowej, a na rynku funkcjonuje wiele różnych typów polomierzy. Jednak nawet rekomendowane przez Europejskie Towarzystwo Jaskrowe i Polskie Towarzystwo Okulistyczne polomierze Humphreya i Octopusa nie są wystarczająco specyficzne i czułe, ponieważ ubytki w polu widzenia są widoczne dopiero po utracie ponad 30% komórek zwojowych [9–11].

Komórki zwojowe siatkówki w zależności od wielkości i funkcji dzieli się na komórki drobnokomórkowe (P, *parvocellular*), pyłkokomórkowe (K, *koniocellular*), wielkie komórki zwojowe (M, *magnocellular*) oraz komórki światłoczułe zawierające barwnik melanopsynę [12, 13]. Większość polomierzy (w tym wyżej wymienione) bada komórki zwojowe nieselektywnie, dlatego też uważa się, że standardowa perymetria automatyczna nie jest wystarczająco przydatna do wczesnej diagnostyki jaskry. Alternatywne metody perymetryczne są zogniskowane na badaniu poszczególnych podtypów komórek zwojowych, co ma umożliwiać wykrycie ubytków wcześniej niż w klasycznej perymetrii. Perimetr FDT (*frequency-doubling technology*) prezentuje bodźce w postaci naprzemiennie migających czarno-białych pasków, co wybiórczo pobudza komórki zwojowe typu M, które jako pierwsze ulegają uszkodzeniu na wczesnym etapie jaskry. Na wydruku z polomierza FDT Humphrey Matrix widoczne są mapa decybelowa, test GHT oraz parametry zbiorcze, podobnie jak w standardowej perymetrii automatycznej.

Wielkie komórki zwojowe są także selektywnie pobudzane w perymetrze HEP (Heidelberg Edge Perimeter), w którym wykorzystano unikatowy bodziec FDF (*flicker defined form*), powstający przez nałożenie na siebie czarnych i białych kropek, co daje wrażenie nieostrego konturu. Ograniczeniami metody są trudność w zauważeniu bodźca i zmęczenie pacjenta migającym tłem, co wydłuża czas badania i ogranicza jego zastosowanie [14].

Na wykrywanie ubytków w wielkich komórkach zwojowych jest też nastawiona perymetria detekcji ruchu (MAP, *motion automated perimetry*), w której tło pokryte jest różnej wielkości kropkami, a pacjent ma za zadanie zaobaczenie i wykrycie ruchu kropek wewnątrz nieruchomego celu [13, 15]. Na innej zasadzie działa polomierz typu SWAP (*short wavelength automated perimetry*), w którym niebieski

bodziec na żółtym tle umożliwia detekcję niebieskoczułego szlaku małych komórek zwojowych typu P [9, 13]. Opublikowane badania wskazują, że perymetria SWAP jest bardziej specyficznym wskaźnikiem wczesnych ubytków niż SAP (*standard automated perimetry*) i może być szczególnie przydatna u chorych z nadciśnieniem wewnątrzgałkowym oraz krótkowzrocznością [16], istnieją też jednak prace, które podważają koncepcję przewagi perymetrii krótkofalowej nad konwencjonalną. Havvas i wsp. [9] w czasie prospektywnych 5-letnich obserwacji wykonywali badania za pomocą polomierzy SWAP i SAP u pacjentów z nadciśnieniem ocznym. Do programu początkowo zrekrutowano 282 pacjentów, z których 32 z różnych przyczyn zostało wyłączonych. Po 5 latach konwersję do jaskry stwierdzono u 38 chorych (7,6%). U 36,8% wcześniejsze ubytki w polu widzenia zostały wykryte za pomocą SWAP, u 29% – jednocześnie SWAP i SAP, ale u 34,2% perymetria krótkofalowa nie wykryła ubytków w 5-letnim okresie obserwacji, tak więc wyniki badań autorzy określili jako niejednoznaczne. Zdaniem Soliman i wsp. [17] SWAP jest mniej dokładny niż konwencjonalna perymetria SAP w wykrywaniu zmian w polu widzenia u pacjentów z jaskrą i nadciśnieniem ocznym. Przyczyną niezgodności w interpretacji uzyskanych danych może być m.in. to, że normatywna baza danych dla SWAP i SAP jest wadliwa (badana dla oddzielnych populacji) i z uwagi na różnice pomiędzy nią a badaną grupą szacowane wyniki utraty pola w perymetrii krótkofalowej są niedokładne.

Z tego powodu, a także ze względu na długi czas badania i wpływ mętniejącej soczewki na ostateczny wynik polomierz tego typu nie jest powszechnie stosowany [9].

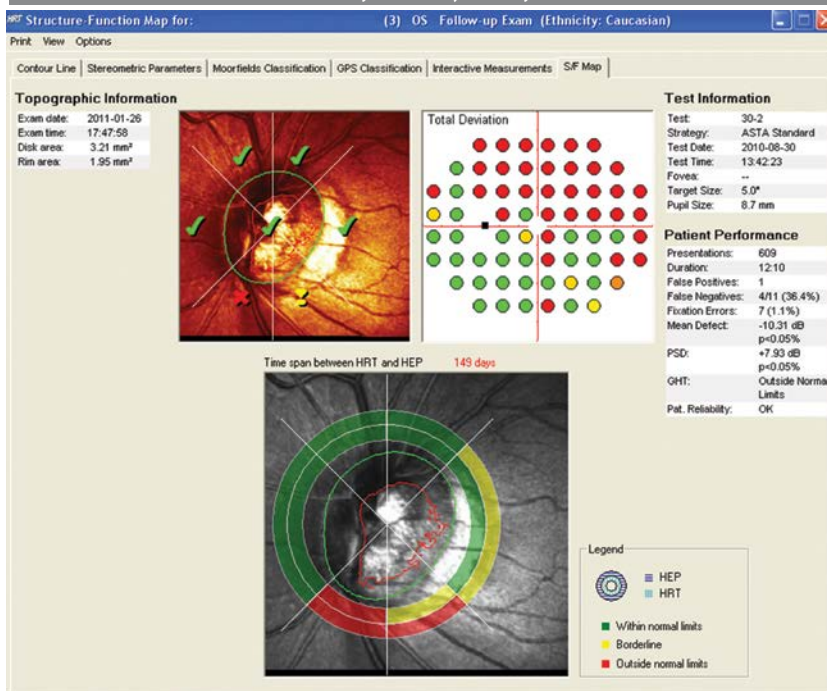
W opublikowanych w 1995 r. badaniach porównawczych SWAP i MAP wykryto korelację ubytków pola widzenia w oczach z jaskrą i podejrzeniem jaskry (szczególnie w odniesieniu do lokalnych zmian w górnej połowie), ale jednocześnie stwierdzono, że uszkodzenie jaskrowe jest nieselektywne w odniesieniu zarówno do komórek typu P, jak i typu M, co wskazuje, iż to, które komórki ulegną uszkodzeniu jako pierwsze, zależy od różnic osobniczych [13] (ryc. 2).

BADANIE HRT

Badanie HRT (konfokalna skaningowa tomografia laserowa) jest nieinwazyjną i powtarzalną metodą diagnostyczną, w której ocenia się parametry tarczy nerwu II i włókien nerwowych. Badanie jest rozpowszechnione i często wykonywane, ale należy mieć na uwadze, że w przypadku tarcz małych, dużych, krótkowzrocznych, które nie są ujęte w normatywnej bazie danych, wartość analizy statystycznej może być obniżona i w takim przypadku większe znaczenie mają badania porównawcze (dotyczy to głównie badania HRT) [1–4].

RYCINA 2

Wynik badania na perymetrze Heidelberg Edge Perimeter (HEP) połączony z wynikiem HRT (korelacja struktury i funkcji).



GDX I OCT

Warstwa włókien nerwowych siatkówki (RNFL, *retinal nerve fibre layer*) może być zobrazowana za pomocą analizatora GDx lub optycznej koherentnej tomografii (OCT, *optical coherence tomography*). Pomiary są przydatne do monitorowania przebiegu choroby oraz użyteczne u osób z podejrzeniem jaskry, u których nie stwierdza się jeszcze zmian w polu widzenia oraz na tarczy nerwu wzrokowego. Badania zwykle wykonuje się 2 razy w roku, u pacjentów wysokiego ryzyka 3 miesiące po ustaleniu rozpoznania, a następnie w zależności od tempa progresji [1–4].

BADANIE KOMPLEKSU KOMÓREK ZWOJOWYCH

Cennym uzupełnieniem badań podstawowych w niejasnych przypadkach wczesnej jaskry jest badanie kompleksu komórek zwojowych (GCC, *ganglion cell complex*). Kompleks komórek zwojowych składa się z ciał komórek zwojowych, dendrytów i aksonów komórek dwubiegowych, przy czym jako pierwsze w procesie neuropatii jaskrowej ulega uszkodzeniu drzewo dendrytyczne [10–12]. Z tego powodu stwierdzenie zmian w tym kompleksie może być markerem wczesnych uszkodzeń jaskrowych. Badanie może stanowić istotny test diagnostyczny u osób z podejrzeniem jaskry i krótkowzrocznością, u których wyniki OCT RNFL mogą wskazywać na fałszywe ścięczenie włókien spowodowane pochyleniem tarczy i zanikiem okołotarczowym [10].

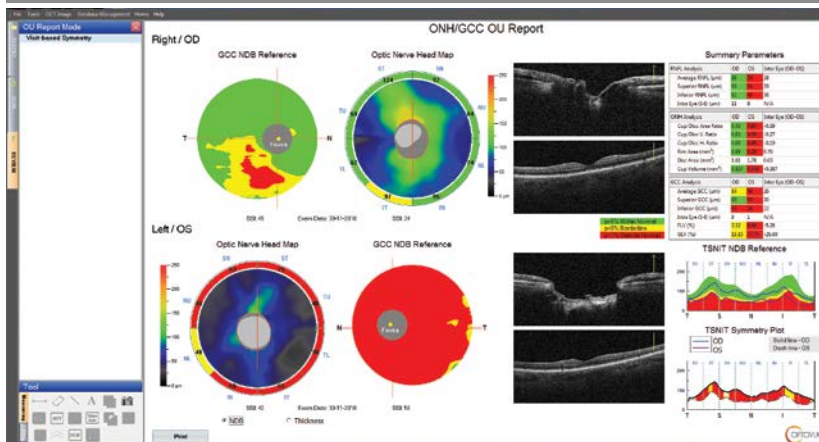
Analiza wyniku badania kompleksu GCC powinna uwzględniać stan plamki, ponieważ schorzenia takie jak błona nasiatkówkowa lub obrzęk mogą zwiększać jej grubość i maskować utratę komórek zwojowych [11]. Autorzy opracowań podkreślają, że badanie grubości plamki, chociaż bardzo przydatne, jest fragmentem diagnostyki i ustalenie rozpoznania powinno się opierać na całości obrazu klinicznego (ryc. 3).

BADANIA PRZEPŁYWÓW NACZYNIOWYCH

Badania przepływów naczyniowych nie należą do standardu badania okulistycznego pomimo wielu opracowań podkreślających rolę dysregulacji naczyniowej w patogenie jaskry. Pomiary ocznego przepływu krwi można wykonać różnymi metodami, z których najbardziej rozpowszechnione jest badanie USG z funkcją kolor Doppler (CDI, *color imaging*). Pozwala ono na ocenę przepływu krwi w tętnicy ocznej, tętnicy środkowej siatkówki oraz tętnicach rzęskowych tylnych krótkich. Analizowane parametry to: prędkość skurczowa i rozkurczowa, średnia prędkość przepływu i wskaźnik oporu Pourcelota [18, 19]. Wskazaniem do wykonania badania jest poszerzenie diagnostyki u pacjentów z podejrzeniem jaskry oraz już leczonych, zachowawczo lub operacyjnie. Badania przeprowadzone przez Karczewicz i wsp. [20] u chorych z jaskrą wykazały istotne statystycznie zmniejszenie prędkości przepływu w tętnicy ocznej u 27% pacjentów, tętnicy środkowej siatkówki – u 51%

RYCINA 3

OCT. Wynik badania jaskrowego: analiza tarczy nerwu II, włókien okołotarczowych i kompleksu GCC.



i w naczyniach rzęskowych krótkich – u 45%, natomiast odsetek osób z jaskrą normalnego ciśnienia, u których dochodziło do zaburzenia przepływu w tętnicy ocznej, wynosił 27%, zaburzenia przepływu w tętnicy środkowej siatkówki dotyczyły 65% osób z tej grupy, zaś w tętnicach rzęskowych tylnych krótkich – 53%. Te nieprawidłowości korelowały ze ścięciem RNFL w badaniu OCT.

Pomiary parametrów przepływu mogą być także markerem efektywności operacji. Synder i wsp. [21] na podstawie analizy prędkości przepływu krwi oraz indeksu pulsacji w tętnicach rzęskowych tylnych krótkich przed trabekulektomią i po niej stwierdzili poprawę tych parametrów u wszystkich pacjentów.

Badanie USG jest nieinwazyjne, powtarzalne i można je wykonać u osób ze zmniejszoną przeziernością ośrodków optycznych. Jego wadą natomiast jest brak możliwości pomiaru średnicy naczyń z powodu ich małego kalibru, co stanowi istotne ograniczenie metody i jej zastosowania w okulistyce [18, 19].

TESTY ELEKTROFIZJOLOGICZNE

Testy elektrofizjologiczne nie są często wykonywane u pacjentów z jaskrą lub jej podejrzeniem, co w dużej mierze wynika z braku sprzętu oraz niewielkiej liczby specjalistów zajmujących się tym działem okulistyki. Elektretinografia stymulowana wzorcem (PERG, *pattern electroretinography*) lub od niedawna stosowane badanie PhNR (fotopowa odpowiedź negatywna; *photopic negative response*) umożliwiają badanie funkcji komórek zwojowych siatkówki (RGCs, *retinal ganglion cells*). Stwierdzono korelację pomiędzy redukcją amplitudy fali N95 w badaniu PERG i fali PhNR (fala negatywna po fali b) a ubytkami w polu widzenia, ścięciem włókien nerwowych oraz

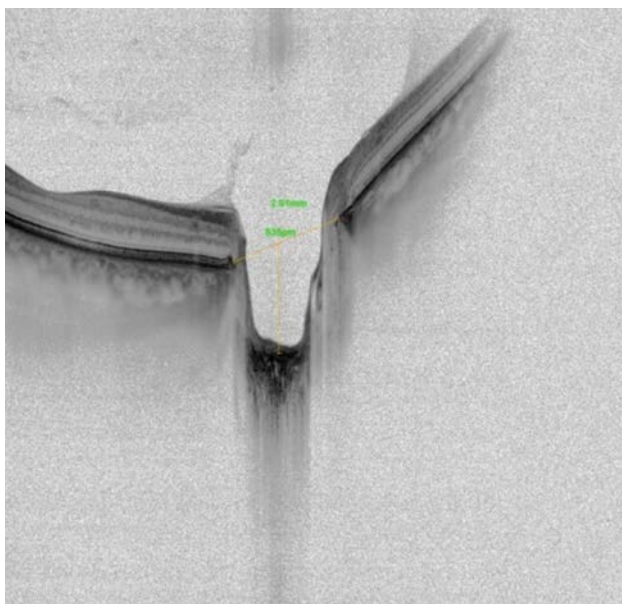progresją zmian na tarczy nerwu wzrokowego. Zaburzenie amplitudy fal N95–P50 oraz wydłużenie latencji fali N95 obserwuje się także u chorych z jaskrą niskociśnieniową. Czułość badania określono na 50%, a swoistość – na 87%, co wskazuje, że PERG jest znaczącym testem diagnostycznym u chorych na jaskrę. Badanie może być elementem rozstrzygającym rozpoznanie u tych chorych, u których nie można wykonać wiarygodnych badań obrazowych, a także w początkowych stadiach jaskry, kiedy nie ma jeszcze uchwytanych zmian w polu widzenia i innych testach. Dodatkową zaletą PhNR jest możliwość wykonania badania nawet przy obniżonej przezierności ośrodków optycznych [22, 23].

ANGIO-OCT

Stosunkowo nową metodę stanowi angio-OCT, dzięki której jest możliwe nieinwazyjne obrazowanie naczyń okołotarczowych (RPC, *radial peripapillary capillary*) i na tarczy nerwu wzrokowego, co pozwala na wykrycie lokalnych zaburzeń przepływu i ognisk niedokrwiennych. Wykazano korelację pomiędzy znacznym zmniejszeniem gęstości kapilar okołotarczowych a ścięciem warstwy włókien nerwowych i ubytkami w polu widzenia u pacjentów z jaskrą. Zależność pomiędzy gęstością okołotarczowej sieci kapilar, włóknami nerwowymi i wskaźnikami pola widzenia zaobserwowano też u pacjentów z podejrzeniem jaskry i osób zdrowych. Możliwość obrazowania bez konieczności podawania kontrastu czyni angio-OCT bezpieczną, wartościową i powtarzalną metodą monitorowania jaskrowych uszkodzeń komórek zwojowych [24, 25]. Aparat wizualizuje też tarczę nerwu wzrokowego i pozwala na pomiar parametrów blaszki sitowej (ryc. 4).

RYCINA 4

OCT. Pomiar głębokości blaszki sitowej twardówki w odniesieniu do błony Brucha.



BADANIE WIDZENIA BARWNEGO

Na końcu należy wspomnieć o badaniu widzenia barwnego. Ten prosty test jest przydatny w różnicowaniu neurologicznego uszkodzenia nerwu wzrokowego od uszkodzenia spowodowanego jaskrą [3].

PODSUMOWANIE

Obecnie dysponujemy szerokim wachlarzem badań, które znacznie ułatwiają rozpoznanie jaskry i późniejsze prowadzenie chorego. Nie jest trudne rozpoznanie choroby typowo objawowej, natomiast w wielu przypadkach problem może stanowić postawienie diagnozy jaskry początkowej lub u chorych z nietypowymi tarczami. Obawa przed zbyt późnym wdrożeniem terapii prowadzi czasem do pochopnego rozpoznania jaskry, co obarcza pacjenta koniecznością leczenia do końca życia i nierzadko stanowi istotne obciążenie ekonomiczne. W wątpliwych przypadkach warto powtórzyć badania i poszerzyć diagnostykę, np. o wykonanie badania pola widzenia na innym typie polomierza, badanie grubości komórek zwojowych w plamce lub testy elektrofizjologiczne. Dostępność niektórych wysokospecjalistycznych badań jest ograniczona, ale też nie jest konieczne wykonywanie ich wszystkich. Nie ma idealnej metody diagnostycznej, dobór badań dodatkowych stanowi wybór okulisty i powinien być dostosowany indywidualnie do pacjenta.

ADRES DO KORESPONDENCJI
dr n. med. Małgorzata Mulak

Klinika Okulistyczna, Uniwersytet Medyczny we Wrocławiu
50-556 Wrocław, ul. Borowska 213
e-mail: xbangera@tlen.pl

Ryciny pochodzą ze zbiorów Katedry i Kliniki Okulistyki Uniwersytetu Medycznego we Wrocławiu.

Piśmiennictwo

1. Terminologia i wytyczne postępowania w jaskrze. Wyd. IV. European Glaucoma Society. Publi.Comm 2014: 1-195.
2. Bowling B, Kanski. Okulistyka kliniczna. Szaflik J, Izdebska J (red wyd pol). Wyd. 8. Edra Urban & Partner, Wrocław 2017: 307-329.
3. Wytyczne Polskiego Towarzystwa Okulistycznego – leczenie jaskry. Aktualizacja: 2017 r. [online: <https://www.pto.com.pl/wytyczne#modalWider-576>].
4. Grzybowski A. Okulistyka. Edra Urban & Partner, Wrocław 2018: 160-163.
5. Carbonaro F, Andrew T, Mackey DA, et al. The heritability of corneal hysteresis and ocular pulse amplitude: a twin study. *Ophthalmology* 2008; 115: 1545-1549.
6. Deol M, Taylor DA, Radcliffe NM. Corneal hysteresis and its relevance to glaucoma. *Curr Opin Ophthalmol* 2015; 26: 96-102. DOI: 10.1097/ICU0000000000000130.
7. Wasilewicz RH. W kierunku lepszego zrozumienia neuropatii jaskrowej. *OphthaTherapy* 2014; 4(4): 246-251.
8. Wasyluk J, Spaeth G. Indywidualne kontra standardowe podejście do pacjenta – klucz do sukcesu w leczeniu jaskry. Zastosowanie skali DDLS i Colored Glaucoma Graph. *OphthaTherapy* 2015; 4(8): 240-255.
9. Havvas I, Papaconstantinou D, Moschos MM, et al. Comparison of SWAP and SAP on the point of glaucoma conversion. *Clin Ophthalmol* 2013; 7: 1805-1810.
10. Strehaianu MV, Dascalescu D, Ionescu C, et al. The importance of ganglion cell complex in investigation in myopic patients. *Rom J Ophthalmol* 2017; 61(4): 284-289.
11. Gupta D, Asrani S. Macular thickness analysis for glaucoma diagnosis and management. *Taiwan J Ophthalmology* 2016; 6(1): 3-7.
12. Prost MR, Wasyluk J. Histopatologia uszkodzenia komórki zwojowej siatkówki a diagnostyka i monitorowanie jaskry. *OphthaTherapy* 2017; 1(13): 36-41.

13. Sample PA, Bosworth CF, Weinreb RN. Short-Wavelength Automated Perimetry and Motion Automated Perimetry in patients with glaucoma. *Arch Ophthalmol* 1997; 115(9): 1129-1133.
14. Kaczorowski K, Mulak M, Szumny D, Misiuk-Hojło M. Heidelberg Edge Perimeter: the new method of perimetry. *Adv Clin Exp Med* 2015; 26(6): 1105-1112. DOI: 10.17219/acem/43834.
15. Wall M, Montgomery EB. Using motion perimetry to detect visual field defects in patients with idiopathic intracranial hypertension: a comparison with conventional perimetry. *Neurology* 1995; 45(6): 1169-1175.
16. Herba E, Pojda SM, Zatorska B, et al. Perymetria krótkofalowa – znaczenie w diagnostyce jaskry w krótkowzroczności. *Klin Oczna* 2004; 1-2: 225-227.
17. Soliman MA, de Jong LA, Ismael AA, et al. Standard achromatic perimetry, short wavelength automated perimetry and frequency doubling technology for detection of glaucoma damage. *Ophthalmology* 2002; 109(3): 444-454.
18. Harris A, Moss A, Rusia D, et al. Aktualne poglądy na naczyniowe czynniki ryzyka. Górnicki Wydawnictwo Medyczne, Wrocław 2010.
19. Stasiak K, Nowicki G. Zastosowanie ultrasonografii dopplerowskiej w okulistyce. *OphthaTherapy* 2014; 3(3): 149-156.
20. Karczewicz D, Modrzejewska M, Kuprianowicz L. Ocena grubości warstwy włókien nerwowych siatkówki i przepływu krwi w naczyniach krwionośnych u chorych z jaskrą. *Klin Oczna* 2002; 104(3-4): 207-210.
21. Synder A, Augustyniak E, Laudańska-Olszewska I, et al. Ocena parametrów przepływu krwi w tętnicach rzęskowych tylnych krótkich u chorych z jaskrą pierwotną otwartego kąta przed i po leczeniu operacyjnym. *Klin Oczna* 2004; 106(1-2): 206-208.
22. Lubiński W, Kirkiewicz M, Karaśkiewicz J. Elektroretinogram stymulowany wzorcem oraz fotopowa negatywna odpowiedź w diagnostyce jaskry. *OphthaTherapy* 2017; 2(14): 73-80.
23. Podborczyńska-Jodko K, Lubiński W, Palacz O, et al. Ocena funkcji bioelektrycznej komórek zwojowych za pomocą badania PERG u pacjentów z jaskrą normociśnieniową. *Roczniki Pomorskiej Akademii Medycznej w Szczecinie* 2007; 63(supl 1): 30-34.
24. Gołębiwska J, Hautz W. Zastosowanie angio-OCT w diagnostyce i terapii okulistycznej – część II. *OphthaTherapy* 2016; 4(12): 254-259.
25. Mammo Z, Heisler M, Balaratnasingam C, et al. Quantitative optical coherence tomography angiography of radial peripapillary capillaries in glaucoma, glaucoma suspect, and normal eyes. *Am J Ophthalmol* 2016; 170: 41-49.