

Głęboka sklerotomia wysokiej częstotliwości – metoda minimalnie inwazyjnej chirurgii jaskry otwartego kąta przesączania – prospektywne badanie kliniczne

High-frequency deep sclerotomy: a minimally invasive surgical option for the treatment of open-angle glaucoma

**Piotr Jurowski, Monika Chwiałkowska-Karam,
Łukasz Konopka**

Klinika Okulistyki i Rehabilitacji Wzrokowej,
II Katedra Chorób Oczu,
Uniwersytet Medyczny w Łodzi
Kierownik: prof. dr hab. n. med. Piotr Jurowski



NAJWAŻNIEJSZE

Głęboka sklerotomia wysokiej częstotliwości jest skuteczną i bezpieczną minimalnie inwazyjną metodą chirurgicznego leczenia jaskry otwartego kąta.

HIGHLIGHTS

High-frequency deep sclerotomy is an effective and safe, minimally invasive surgical technique for open-angle glaucoma.

STRESZCZENIE

Cel pracy: Ocena skuteczności i bezpieczeństwa zabiegu fakoemulsyfikacji z głęboką sklerotomią wysokiej częstotliwości u pacjentów ze współistniejącą zaćmą i z jaskrą otwartego kąta.

Materiał i metody: Dziewięciu chorych, w wieku średnio 77 lat, poddano łączonemu zabiegowi fakoemulsyfikacji i głębokiej sklerotomii wysokiej częstotliwości. Oceniono zmiany ciśnienia wewnątrzgałkowego oraz liczbę stosowanych miejscowych leków przeciwjaskrowych. Wyniki przedstawiono jako średnią arytmetyczną z odchyleniem standardowym i poddano analizie statystycznej testem t-Studenta. Za istotne wartości przyjęto $p < 0,05$.

Wyniki: W 6. miesiącu po operacji u wszystkich chorych obserwowano obniżenie ciśnienia wewnątrzgałkowego z wyjściowego średnio $23,56 \pm 2,7$ mmHg do $16,89 \pm 1,54$ mmHg. U czterech chorych całkowicie odstąpiono od podawania leków przeciwjaskrowych, a u pięciu zredukowano ich liczbę. Średnia liczba leków przed operacją i po niej wyniosła odpowiednio $2,44 \pm 0,53$ i $0,67 \pm 0,71$. Oprócz niewielkiego krwistka w komorze przedniej nie obserwowano poważnych powikłań śród- i pooperacyjnych.

Wniosek: Uzyskano istotną redukcję ciśnienia wewnątrzgałkowego. Zmniejszenie lub zaprzestanie stosowania leczenia zachowawczego u znacznego odsetka osób wskazuje, że mikroinwazyjna operacja w postaci głębokiej sklerotomii wysokiej częstotliwości wykonana łącznie z operacją fakoemulsyfikacji jest skuteczną metodą leczenia chirurgicznego chorych z jaskrą otwartego kąta przesączania.

Słowa kluczowe: głęboka sklerotomia wysokiej częstotliwości, jaskra, minimalnie inwazyjna chirurgia jaskry

ABSTRACT

Purpose: To investigate the safety and efficacy of high-frequency deep sclerotomy combined with phacoemulsification in open-angle glaucoma patients with concomitant cataracts.

Materials and methods: Nine patients (mean age = 77 years) underwent combined high-frequency deep sclerotomy with phacoemulsification. The main outcome measures were intraocular pressure and the number of ocular hypotensive eyedrops. The results are presented as arithmetic means and standard deviations. The data were analyzed using Student's t-test. Values of $p < 0.05$ were considered statistically significant.

Results: Mean preoperative intraocular pressure was 23.56 ± 2.7 mmHg. After 6 months, the follow-up average intraocular pressure was 16.89 ± 1.54 mmHg. Four patients did not require any topical glaucoma medication until their last follow-up. Five patients were able to reduce the number of intraocular pressure-lowering medications. The number of glaucoma medications was 2.44 ± 0.53 and 0.67 ± 0.71 before and after surgery, respectively. No serious complications were observed during the surgical procedure itself or in the postoperative period, with the exception of mild intraoperative hyphema.

Conclusion: Intraocular pressure after surgery was significantly lower than at baseline. A substantial proportion of patients was able to discontinue or reduce intraocular pressure-lowering medications. High-frequency deep sclerotomy combined with cataract surgery is a safe and effective minimally invasive procedure for the treatment of open-angle glaucoma.

Key words: high-frequency deep sclerotomy, glaucoma, minimally invasive glaucoma surgery

WSTĘP

Dynamiczny rozwój technik operacyjnych jaskry w ostatnich latach zaowocował innowacyjnymi metodami chirurgicznymi uzupełniającymi postępowanie zachowawcze oraz klasyczne operacje przetokowe, operacje filtrujące nieperforujące czy wszczepienie zastawek drenujących. Obserwowane liczne powikłania po klasycznych zabiegach filtracyjnych, jak również ograniczona skuteczność farmakoterapii stały się bodźcem do poszukiwań bezpieczniejszych i skutecznych metod obniżania ciśnienia wewnątrzgałkowego (CWG). Grupa zabiegów typu MIGS (*minimally invasive glaucoma surgery*) wciąż się powiększa, a ocena kliniczna tych metod jest zachęcająca. Zgodnie ze stanowiskiem Europejskiego Towarzystwa Jaskrowego (EGS, European Glaucoma Society) określenie MIGS obejmuje łącznie „zabiegi *ab interno* lub *ab externo*, z wszczepieniem implantów lub bez, o skuteczności zależnej lub niezależnej od pęcherzyka filtracyjnego”. Procedury te charakteryzują ograniczony do minimum uraz tkanek oka, odpowiednia skuteczność oraz ograniczenie i mniejsza ciężkość powikłań [1]. Zabiegi z grupy MIGS wpisują się w nowy nurt leczenia jaskry, usprawniając fizjologiczny odpływ cieczy wodnistej z komory przedniej oka drogą konwencjonalną przez belecz-

kowanie, przez przestrzeń nadnaczyniówkową i/lub tworzą drogi odpływu cieczy wodnistej do przestrzeni podspojówkowej [2]. Według założeń i uzyskanych przez innych autorów wstępnych wyników MIGS przeznaczony jest do stosowania w jaskrze wczesnej lub umiarkowanej zaawansowanej. Donosi się również o korzystnym addycyjnym działaniu operacji z usunięciem zaćmy i operacji MIGS [1, 3]. Według oceny EGS takie postępowanie w większym stopniu redukuje CWG i fluktuacje CWG po operacji w porównaniu z przypadkami usunięcia samej zaćmy u chorych z jaskrą. Zakres obniżenia CWG po fakoemulsyfikacji w jaskrze otwartego kąta jest jednak ograniczony i proporcjonalny do przedoperacyjnych wartości CWG [1]. Mechanizm obniżenia CWG w tych przypadkach wiąże się z rozszerzeniem kąta przesączania oraz ze zmianami położenia części naczyniówkowej i rogówkowo-twardówkowej beleczkowania. Mechanizm obniżenia ciśnienia wewnątrzgałkowego przypomina tu działanie leków parasympatykomimetycznych i tłumaczy szczególną skuteczność tej metody operacyjnej w przypadku jaskry zamykającego się kąta. Głęboka sklerotomia wysokich częstotliwości (HFDS, *high-frequency deep sclerotomy*) jest metodą operacji przeciwjaskrowej z grupy operacji MIGS, która usprawnia odpływ

cieczy wodnistej drogą konwencjonalną przez sieć beleczkowania kąta przesączania, drogą alternatywną, nadnaczyńkową oraz wytwarza nową, trzecią, drogę odpływu, tzw. drogę śródwardówkową. Mechanizm działania HFDS wynika w głównej mierze z wytworzenia formy bypassu sieci beleczkowania, ułatwia odpływ cieczy wodnistej z komory przedniej do kanału Schlemma [4]. Użycie końcówki działającej w zakresie wysokich częstotliwości pozwala dodatkowo na łatwe wytworzenie *ab interno* głębokich nieprzebijających sklerotomii przylegających do zewnętrznej ściany kanału Schlemma i przestrzeni nadnaczyńkowej. Powstające w twardówce przestrzenie (rezeruary) cieczy wodnistej potencjalnie ułatwiają odpływ drogą nadnaczyńkową oraz usprawniają resorpcję cieczy wodnistej przez okoliczne naczynia limfatyczne i/lub krwionośne, tworząc formę drogi transskleralnej. Wielokierunkowy mechanizm działania HFDS czyni ten typ operacji wyjątkowo wszechstronną procedurą teoretycznie zapewniającą znaczną skuteczność obniżenia CWG [4, 5].

Początki techniki operacyjnej, jako *sclerothermalotomia ab interno* (STT *ab interno*), datuje się na 1999 rok. W 2012 r. wprowadzono termin *high-frequency deep sclerotomy*. Według autorów metody najkorzystniej jest przeprowadzać procedurę w połączeniu z operacją zaćmy lub po zwężeniu źrenicy z zastosowaniem kohezyjnego lub wiskoadaptacyjnego preparatu wiskoelastycznego jako zabieg selektywnej głębokiej sklerotomii wysokiej częstotliwości [6]. Wskazaniami do wykonania HFDS są jaskra otwartego kąta oraz jaskra młodzieńcza [5].

TECHNIKA ZABIEGU HFDS

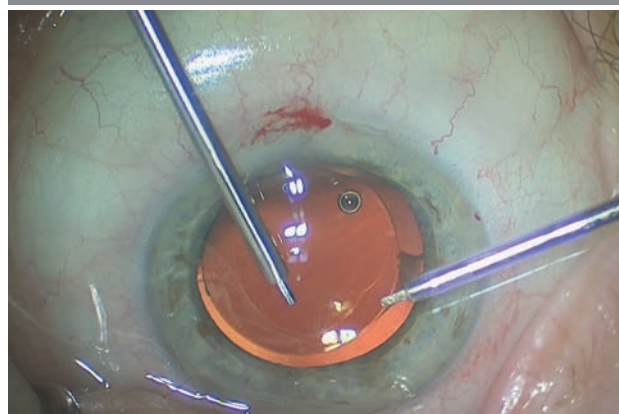
Do przeprowadzenia zabiegu HFDS wymagana jest sonda diatermicznej wysokiej częstotliwości (abee® Glaucoma Tip, Oertli Instrumente AG, Berneck, Szwajcaria) składająca się z dwóch elektrod oddzielonych od siebie izolatorem. Wewnętrzna elektroda zbudowana jest z platyny i stanowi tzw. elektrodę aktywną, zewnętrzna zaś to elektroda pasywna. Platynowa końcówka sondy pełni funkcję igły o wymiarach 1 mm długości, 0,3 mm wysokości i 0,6 mm szerokości. Zewnętrzna średnica sondy wynosi 0,9 mm. Włączenie generatora powoduje wzbudzenie i przepływ prądu zmiennego o wysokiej częstotliwości (500 kHz). Pozwala to końcówce na uzyskanie w bardzo krótkim czasie temperatury ok. 130°C. Koagulacja okolicznych tkanek zachodzi z temperaturą 90°C do 100°C. Podniesienie temperatury wewnątrzkomórkowej powoduje rozpad tkanek, a niejednorodne pole elektryczne o wysokim napięciu i selektywnym przepływie prądu prowadzi do powstania łuków elektrycznych, co z kolei stanowi przyczynę jednoczesnego odparowywania i kauteryzacji tkanek. HFDS wykonuje się w dolnoskroniowej lub dolnonosowej lokalizacji, wprowadzając końcówkę przez otwarcie rogówkowe. Komorę przednią wypełnia się

substancją wiskoelastyczną po zwężeniu źrenicy. Następnie pod kontrolą gonioskopu (Swan Jacobs Gonio lens) wprowadza się sondę do komory w obszar beleczkowania kąta przesączania, a następnie regulatorem nożnym włącza się przepływ prądu w igłę diatermicznej. Wykonywanych jest cztery do sześciu wkłuc przelazących przez beleczkowanie, kanał Schlemma w głąb twardówki (ryc. 1–3).

Czas aktywnej pracy igły diatermicznej wynosił ok. 1 s. W efekcie jej działania dochodzi do wytworzenia bezpośredniego połączenia komory przedniej z kanałem Schlemma oraz do powstania kieszonek w twardówce o wymiarach 0,3 mm na 0,6 mm, co zapewnia dodatkową resorpcję cieczy wodnistej z powierzchni ok. 3,6 mm².

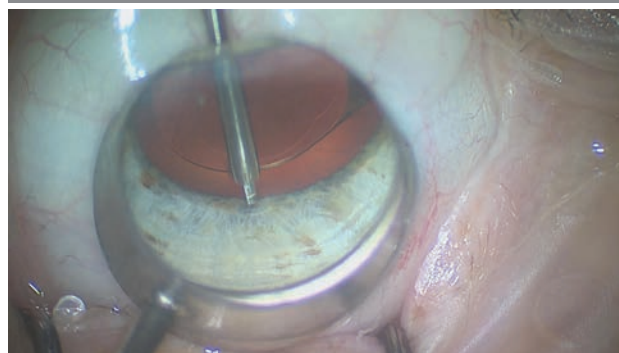
RYCINA 1

Końcówki sondy HFDS na tle wszczepionej sztucznej soczewki chorego z jaskrą otwartego kąta przesączania.



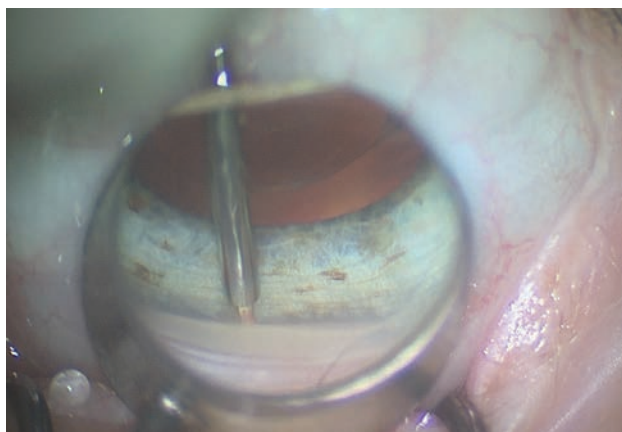
RYCINA 2

Końcówka sondy HFDS, nieaktywna, przed wprowadzeniem w obszar kąta przesączania.



RYCINA 3

Śródoperacyjny obraz kąta przesączania uzyskany w soczewce Swan Jacoba podczas wykonywania procedury HFDS.



CEL

Celem pracy jest przedstawienie uzyskanych wyników operacji chorych z jaskrą otwartego kąta poddanych zabiegowi fakoemulsyfikacji z mikroinwazyjną operacją przeciwjaskrową HFDS.

MATERIAŁ I METODY

Obserwacją objęto dziewięciu pacjentów w wieku 72–84 lata (średnio 77 lat, siedem kobiet, dwóch mężczyzn), leczonych w Klinice Okulistyki Uniwersyteckiego Szpitala Klinicznego im. WAM w Łodzi. Oceniano CWG oraz liczbę stosowanych miejscowo leków przeciwjaskrowych.

WYNIKI

W okresie 6 miesięcy uzyskano istotną redukcję IOP średnio z 23,56 ± 2,7 mmHg do 16,89 ± 1,54 mmHg. Z kolei

liczba leków przeciwjaskrowych stosowanych w kroplach do worka spojówkowego zmniejszyła się istotnie, średnio z 2,44 ± 0,53 do 0,67 ± 0,71. U czterech chorych uzyskano pełny sukces operacji, całkowicie odstawiając miejscowe leczenie przeciwjaskrowe, a u pięciu liczba leków została zmniejszona. U czterech pacjentów bezpośrednio po operacji obserwowano CWG powyżej 21 mmHg i jego obniżenie po 4 dniach od zabiegu. U chorych w tym okresie stosowano doustne inhibitory anhidrazy węglanowej 250 mg raz dziennie i 2% roztwór pilokarpiny trzy razy dziennie. Śródoperacyjnie u wszystkich operowanych obserwowano bardzo niewielki krwistek w komorze przedniej. Nie odnotowano powikłań odległych (tab. 1).

OMÓWIENIE

Pierwszą długoletnią obserwacją dotyczącą zarówno skuteczności, jak i bezpieczeństwa metody HFDS, zwanej wówczas *ab interno sclerothermalotomy* (STT *ab interno*), opublikowano w 2011 r. Trwające 72 miesiące badanie objęło 53 pacjentów z jaskrą otwartego kąta. Pajic i wsp. uzyskali obniżenie IOP z 25,6 ± 2,3 mmHg do 14,7 ± 1,8 mmHg, a współczynnik powodzenia wyniósł 79,2% [7]. Najnowsza publikacja Pajica i wsp. dotyczy zabiegu łączonego fakoemulsyfikacji z HFDS wykonanego u 205 pacjentów z zaćmą i POAG. Po 48 miesiącach obserwacji uzyskano redukcję IOP z 24,5 ± 2,1 mmHg do 15,0 ± 1,7 mmHg z docelowym CWG poniżej 21 mmHg u 84,9% chorych, a liczba stosowanych leków miejscowych zmniejszyła się z przedoperacyjnego 2,6 ± 1,0 do 0,48 ± 0,97 w 48. miesiącu. Wśród powikłań odnotowano przejściowe zwężki IOP powyżej 21 mmHg u 8,7% oraz u 2% odczyn włóknikowy w komorze przedniej wymagający miejscowego leczenia deksametazonem [6]. W 2019 r. opublikowano badanie kliniczne obejmujące 43 pacjentów z POAG, w którym przedoperacyjne CWG wyniosło 31,41 ± 4,71 mmHg. Po 9 miesiącach uzyskano w tej grupie chorych CWG 19,06 ± 1,9 mmHg,

TABELA 1

Wyniki badań wyjściowe oraz po 6 miesiącach od zabiegu fakoemulsyfikacji z HFDS.

Numer pacjenta	Wiek	Płeć	IOP		Liczba leków miejscowych	
			Przedoperacyjne	6 miesięcy po operacji	Przed operacją	6 miesięcy po operacji
1	84	k	25	18	3	2
2	80	m	26	19	2	1
3	77	k	19	17	3	0
4	77	k	27	14	2	0
5	76	k	20	17	3	1
6	72	k	22	18	2	0
7	75	m	24	17	2	0
8	75	k	24	17	3	1
9	77	k	25	15	2	1
Średnia	77,00		23,56	16,89	2,44	0,67
Odchylenie standardowe	3,39		2,70	1,54	0,53	0,71

a całkowity sukces u 90,7%. Jednocześnie ubytek komórek śródbłonna w tym okresie wyniósł 4,7% [8]. Pierwsze zabiegi fakoemulsyfikacji z STT *ab interno* wykonano w Klinice Okulistyki i Rehabilitacji Wzrokowej Uniwersytetu Medycznego w Łodzi w 2011 r. i uzyskano w 3-miesięcznej obserwacji spadek IOP z 26,5 do 18,3, a liczbę leków miejscowych zredukowano z 2,17 do 0,33. Charakterystycznym powikłaniem śródoperacyjnym było niewielkie krwawienie z okolicy kąta przesączania, które nie wymagało dodatkowej interwencji, jak również nie stwierdzono krwistka w komorze przedniej w kolejnych dobach po zabiegu.

Opublikowane dotychczas wyniki badań wskazują, że zabieg HFDS jest obciążony niewielkim odsetkiem powikłań. Opisane są pojedyncze przypadki nieregularnej źrenicy, obwodowe zrosty przednie, depigmentacja tęczówki w okolicy miejsca aktywacji sondy HFDS. Sugeruje się, że najlepsze efekty uzyskuje się po wytworzeniu od czterech do sześciu kieszonek śródtwardówkowych. Wskazuje się także na konieczność włączenia w zaleceniach pooperacyjnych roztworu pilokarpiny, co ma zapobiec powstaniu zrostów w kącie przesączania.

Skuteczność i zróżnicowany mechanizm działania HFDS może sugerować zasadność zastosowania tej operacji na wczesnym etapie neuropatii jaskrowej u chorych ze współistniejącą zaćmą. Uzyskanie oprócz dobrego efektu hipotensyjnego zredukowania liczby stosowanych leków przeciwjaskrowych istotnie zmniejsza ekspozycję na leki, w tym indukowany przez konserwanty i substancje czynne leków przewlekły odczyn zapalny powierzchni oka [9, 10].

W przeciwieństwie do metod operacji MIGS, prowadzonych *ab externo*, HFDS nie uszkadza twardówki, nadtwardówki i spojówki. Dodatkowo taka droga dostępu do kąta przesączania daje możliwości wykonania w późniejszym okresie zabiegów laserowych i przeciwjaskrowych operacji filtrujących.

Biorąc pod uwagę to, że skuteczność operacji HFDS nie jest zależna od powstania i funkcji pęcherzyka filtracyjnego, nie ma konieczności utrzymywania reżimu częstych kontroli pooperacyjnych. Powikłania pooperacyjne występują względnie rzadko. Minimalne oddziaływanie zabiegu na powierzchnię oka powoduje, że rehabilitacja jest szybka, a komfort pooperacyjny względnie wysoki. Dodatkowy

walor operacji HFDS stanowi brak jej wpływu na refrakcję pooperacyjną. Z kolei sugerowany w innych pracach trwały poziom CWG może być w głównej mierze wynikiem utworzenia nowych naczyń krwionośnych w obszarze przylegającym do wytworzonych kieszonek twardówkowych [5]. Istotnym aspektem operacji HFDS jest jej nieznaczny wpływ na śródbłonek rogówki. Jak się donosi – w porównaniu z innymi operacjami z grupy MIGS – średnia utrata komórek endothelium po HFDS jest niższa niż po zabiegach iStent i Hydrus Microstent, ale wyższa niż po zabiegu z zastosowaniem Trabectomu [8]. Operacja musi być wykonana w warunkach bardzo dobrej wizualizacji kąta przesączania. Względny ograniczeniem jej wykonania są więc przypadki mniejszej przezierności rogówki (zwyrodnienia, dystrofie, keratopatia obrzękowa) oraz przypadki chorych z wąskim lub zamkniętym kątem przesączania, zrostami czy też neowaskularyzacją w tym obszarze.

Należy zauważyć, że redukcja CWG po operacji HFDS jest mniejsza niż po zabiegach filtracyjnych i chorzy częściej wymagają dodatkowego leczenia zachowawczego [1].

PODSUMOWANIE

Współczesne operacje przeciwjaskrowe muszą wykazywać wysoką skuteczność przy ograniczeniu do minimum ryzyka powikłań. Wyniki badań własnych i dostępne opracowania wskazują, że technika HFDS jest skuteczną i bezpieczną metodą leczenia operacyjnego jaskry otwartego kąta. Metoda w pełni wpisuje się w definicję operacji MIGS, zapewnia mikroinwazyjność zabiegu i możliwość jej łącznego zastosowania z fakoemulsyfikacją, a także powoduje względnie niewiele powikłań. To również metoda względnie łatwa do wykonania. Stosowane urządzenie, w tym sonda HFDS, jest wielokrotnego użycia, co niewątpliwie zmniejsza koszty operacji. O ile wyniki badań wskazują na skuteczność metody w jaskrze otwartego kąta, o tyle niezbędne są dalsze badania oceniające użyteczność metody w leczeniu poszczególnych postaci jaskry, w tym w zespole pseudoeksfoliacji czy jaskry barwnikowej.

Źródło rycin: Wszystkie ryciny pochodzą z materiałów własnych autora/ów.

ADRES DO KORESPONDENCJI

prof. dr hab. n. med. Piotr Jurowski

Klinika Okulistyki i Rehabilitacji Wzrokowej,
II Katedra Chorób Oczu,
Uniwersytet Medyczny w Łodzi
90-549 Łódź, ul. Żeromskiego 113
e-mail: p.jurowski@vp.pl

ORCID

Piotr Jurowski – ID – <http://orcid.org/0000-0003-1471-8577>
Monika Chwiałkowska-Karam – ID – <http://orcid.org/0000-0002-4082-9388>
Łukasz Konopka – ID – <http://orcid.org/0000-0001-9860-2496>

Piśmiennictwo

1. Europejskie Towarzystwo Jaskrowe. Zasady i metody leczenia. Terminologia i wytyczne postępowania w jaskrze. 4th ed. EGS 2016.
2. Saheb H, Ahmed II. Micro-invasive glaucoma surgery: current perspectives and future directions. *Curr Opin Ophthalmol.* 2012; 23: 96-104.
3. Marchini G, Ceruti P, Vizzari G. Management of concomitant cataract and glaucoma. *Dev Ophthalmol.* 2012; 50: 146-56.
4. Jurowski P, Goś R. Fakosklerotomalia – nowa metoda chirurgicznego leczenia współistniejącej zaćmy i jaskry. Istota techniki operacyjnej. *Klin Oczna.* 2007; 109: 276-9.
5. Fine IH, Mojon DS. Minimally invasive ophthalmic surgery. Springer, Berlin 2010: 161-96.
6. Pajic B, Cvejic Z, Mansouri K et al. High-Frequency Deep Sclerotomy, A Minimal Invasive Ab Interno Glaucoma Procedure Combined with Cataract Surgery: Physical Properties and Clinical Outcome. *Appl Sci.* 2020; 10: 218.
7. Pajic B, Pajic-Eggspuehler B, Haefliger I. New minimally invasive, deep sclerotomy ab interno surgical procedure for glaucoma, six years of follow-up. *J Glaucoma.* 2011; 20: 109-14.
8. Abushanab MMI, El-Shiaty A, El-Beltagi T et al. The Efficacy and Safety of High-Frequency Deep Sclerotomy in Treatment of Chronic Open-Angle Glaucoma Patients. *BioMed Res Int.* 2019; 2019: 1850141.
9. Baudouin C. Detrimental effect of preservatives in eyedrops: implications for the treatment of glaucoma. *Acta Ophthalmol.* 2008; 86(7): 716-26.
10. Broadway DC, Grierson I, O'Brien C et al. Adverse effects of topical antiglaucoma medication regimens. Effect on the cell profile of the conjunctiva. *Arch Ophthalmol.* 1994; 112: 1437-45.

Wkład autorów:

Piotr Jurowski: 20%; Monika Chwialkowska-Karam: 40%; Łukasz Konopka: 40%.

Konflikt interesów:

Nie występuje.

Finansowanie:

Nie występuje.

Etyka:

Treści przedstawione w artykule są zgodne z zasadami Deklaracji Helsińskiej, dyrektywami EU oraz ujednoliconymi wymaganiami dla czasopism biomedycznych.

Authors' contributions:

Piotr Jurowski: 20%; Monika Chwialkowska-Karam: 40%; Łukasz Konopka: 40%.

Conflict of interest:

None.

Financial support:

None.

Ethics:

The content presented in the article complies with the principles of the Helsinki Declaration, EU directives and harmonized requirements for biomedical journals.