

# A-A-G – potrójna procedura w leczeniu krwotoków podsiatkówkowych zlokalizowanych w obrębie tylnego bieguna towarzyszących aktywnej wysiękowej postaci zwyrodnienia plamki związanego z wiekiem.

## Opis serii przypadków

*A-A-G – a triple procedure in the treatment of subretinal hemorrhages located in the posterior pole, concomitant to the exudative age-related macular degeneration. A case series report*



**Adam Cywiński, Daniela Ferda-Lewińska**

Śląski Ośrodek Leczenia Chorób Oczu w Żorach

Kierownik: dr n. med. Adam Cywiński

### NAJWAŻNIEJSZE

W leczeniu świeżego krwotoku podplamkowego wysiękowej postaci AMD powinno się rozważyć potrójną terapię: anti-VEGF, tPA i endotamponadę gazem w ciągu kilku dni od nagłej utraty widzenia.

### HIGHLIGHTS

In the treatment of submacular hemorrhage, concomitant to wet AMD, a triple therapy including anti-VEGF, tPA and gas endotamponade should be considered within a few days from the loss of vision.

### STRESZCZENIE

W niniejszej pracy przedstawiono wyniki własne leczenia masywnych krwotoków podsiatkówkowych w obszarze plamkowym z użyciem potrójnej procedury A-A-G, tj. iniekcji leków z grup: (A)ntykoagulant, (A)nty-VEGF podanych do ciała szklistego oraz endotamponady (G)azem rozprężającym. Procedurę wdrożono u 6 osób w okresie 2–14 dni, u 7. osoby terapię rozpoczęto 2 miesiące po wystąpieniu nagłej utraty widzenia. Pozycja przymusowa, tj. pochylenie głowy w dół, była zalecana przez 5 dni po wstrzyknięciu gazu. Średni okres obserwacji wynosił 12 miesięcy. Poprawę ostrości wzroku uzyskano u 6 osób. Zaobserwowano wystąpienie takich powikłań jak: nawrotowy krwotok podsiatkówkowy w wyniku przedarcia nabłonka barwnikowego oraz odwarstwienie siatkówki 4 tygodnie po wdrożeniu potrójnej procedury.

**Słowa kluczowe:** krwotok podplamkowy, terapia anti-VEGF, tkankowy aktywator plazminogenu, endotamponada, zwyrodnienie siatkówki związane z wiekiem

## ABSTRACT

Presentation of the author's own results in the treatment of case series of massive subretinal hemorrhages associated with the exudative form of age-related macular degeneration, using a triple procedure of A-A-G-injections of (A)nticoagulants and (A)nti-VEGF, injected into the vitreous cavity, followed by endotamponade with expansile (G)as.

The procedure was implemented in 6 patients (6 eyes) between day 2 and day 14 from the moment of sudden loss of vision and appearance of the hemorrhage. In one case, the therapy was implemented 2 months after the sudden loss of vision, because of the presence of a "fresh" subretinal hemorrhage. Prone position was recommended for the next 5 days after treatment initiation. The average observation time was 12 months. Effects of visual improvement and hemorrhage absorption were observed in 6 patients (6 eyes). In one eye, a recurrent hemorrhage associated with RPE rupture occurred during the observation time. Retinal detachment that required surgical intervention was observed in one eye 4 weeks after the introduction of the triple procedure.

**Key words:** submacular hemorrhage, anti-VEGF therapy, tissue plasminogen activator, endotamponade, age-related macular degeneration

## WSTĘP

Krwotok podsiatkówkowy to nagromadzenie krwi między siatkówką zmysłową a nabłonkiem barwnikowym siatkówki (RPE, *retinal pigment epithelium*). Źródło krwawienia pochodzi z patologicznego unaczynienia siatkówkowego lub naczyńkowego, najczęściej obserwowanego u pacjentów z rozwiniętą błoną neowaskularną naczyńówki (CNV, *choroidal neovascularization*). Jest charakterystyczny dla wysiękowej postaci zwyrodnienia plamki związanego z wiekiem (AMD, *age related macular degeneration*), dużej krótkowzroczności, jak również dla rzadszych schorzeń okulistycznych, w tym histoplazmozy ocznej czy pasm naczyńsiastych [1–3].

Przyczyną nowotworzenia patologicznych naczyń jest nadmierna ekspresja naczyniowego czynnika wzrostu (VEGF, *vascular endothelial growth factor*), będąca następstwem zaburzeń transportu płynów oraz substancji odżywczych pomiędzy naczyńówką a zewnętrznymi warstwami siatkówki [1, 2]. Przerwanie ciągłości naczyń w obrębie CNV skutkuje uwolnieniem pod siatkówkę toksycznych dla fotoreceptorów substancji, takich jak żelazo, hemosyderyna i fibryna [1–3]. Czynnikiem zwiększającym ryzyko wystąpienia krwotoków podsiatkówkowych są leki przeciwzakrzepowe, stosowane w chorobach sercowo-naczyniowych [2]. Zbyt długo trwająca obserwacja pacjenta i oczekiwanie na samoistną resorpcję krwi powodują nieodwracalne uszkodzenie siatkówki z powodu formowania się tkanki bliznowatej, czego konsekwencją jest trwała utrata widzenia [1–3].

Nie ma jednoznacznie ustalonego schematu postępowania leczniczego u pacjentów ze stwierdzonym masywnym krwotokiem podsiatkówkowym. Z uwagi na powyższe informacje szybki czas wdrożenia leczenia jest jednym z najważniejszych czynników decydujących o powodzeniu le-

czenia. Wielkość zmian pokrwotocznych jest czynnikiem determinującym wybór techniki leczenia. Dotychczas nie opracowano standardowych metod leczenia krwotoków podplamkowych [4–6], niemniej jednak uznano, iż właściwym postępowaniem leczniczym w przypadku stwierdzenia masywnych krwotoków podplamkowych dochodzących do łuków naczyniowych jest zastosowanie potrójnej procedury, obejmującej podawanie w iniekcji doszkliskowej preparatu z grupy anti-VEGF, rekombinowanego tkankowego aktywatora plazminogenu (tPA) i gazu rozprężającego SF<sub>6</sub> w postaci „bolusu” z następową pozycją przymusową – twarzą do dołu, zalecaną przez kolejnych 5 dni. Terapia pneumatyczna daje najlepsze efekty u pacjentów z krwotokiem w obszarze poddołkowym. Podanie gazu ma na celu pneumatyczne przemieszczenie krwotoku poza struktury dołka [5–7]. Tkankowy aktywator plazminogenu jest specyficzną serynową proteazą, która przerywa peptydowe wiązanie plazminogenu i bierze udział w aktywacji plazminogenu w plazminę [8]. Podanie tPA w iniekcji ma upłynniać krwotok oraz wydłużyć czas potrzebny do wchłonięcia się krwi z przestrzeni podsiatkówkowej, co ma na celu ochronę siatkówki przed długotrwałym działaniem substancji toksycznych [7, 8]. W przypadkach, kiedy krwotok podplamkowy obejmuje obszar przekraczający łuki naczyniowe, zaleca się wykonanie zabiegu witrektomii tylnej ze śródoperacyjnym podaniem tPA do przestrzeni podsiatkówkowej oraz endotamponadą gazem rozprężającym. Technika ta nie jest pozbawiona powikłań śród- i pooperacyjnych pod postacią nawrotowych krwotoków czy też tworzenia się blizn siatkówki oraz błon nasiatkówkowych [5–7].

## MATERIAŁ/METODY

W okresie od marca 2015 r. do marca 2017 r. w Śląskim Ośrodku Leczenia Chorób Oczu w Żorach u 7 pacjentów (7 oczu) ze stwierdzonym masywnym krwotokiem podsiatkówkowym wdrożyliśmy potrójną procedurę leczniczą, oznaczoną w skrócie A-A-G, mającą na celu szybsze i całkowite wchłonięcie się krwotoku oraz zapobieżenie jego ponownym nawrotom. Z uwagi na obecność blizny tarczowatej u 3 osób (3 oczu) w drugim oku oraz cech suchej postaci AMD u pozostałych 4 pacjentów (4 oczu) można przypuszczać, iż krwotok wystąpił w przebiegu powikłań wysiękowej postaci zwyrodnienia siatkówki związanego z wiekiem. Schemat potrójnej procedury obejmował podanie leku z grupy anty-VEGF (A), tj. bewacyzumabu w dawce 1,25 mg. W drugiej dobie podawano antykoagulant (A), tj. tkankowy aktywator plazminogenu, w dawce 4 jednostek. Oba leki wprowadzano do komory ciała szklistego, podobnie jak gaz (G), sześćciofluorek siarki (SF<sub>6</sub>), który podawano w kolejnej, trzeciej dobie w ilości 0,4 cm<sup>3</sup>. W dniu podania gazu pacjent otrzymywał dodatkowo leki obniżające ciśnienie wewnątrzgałkowe miejscowo (dorzolamid, brimonidynę). Dodatkowo, 30 min przed podaniem gazu, każdy pacjent otrzymał mannitol w dawce 250 ml, we wlewie dożylnym, w celu obkurczenia ciała szklistego. Wszystkie etapy potrójnej procedury wykonano w trybie ambulatoryjnym, w warunkach sali zabiegowej. Pacjenci przed wyrażeniem pisemnej zgody na wdrożenie procedury otrzymali wyczerpującą informację co do celowości leczenia, a także zostali powiadomieni, iż cała terapia ma zastosowanie *off-label*, czyli poza wskazaniami. Tylko terapia anty-VEGF była kontynuowana w ramach dalszego leczenia wysiękowej postaci AMD, czyli głównej przyczyny wystąpienia krwotoku podsiatkówkowego. Leczenie prowadzono w schemacie *treat and extend*. Pomijając stan przed wdrożeniem terapii A-A-G, kontynuacja leczenia anty-VEGF odbywała się głównie na podstawie wyników badania optycznej tomografii koherentnej (OCT, *optical coherence tomography*) oraz oceny barwnej fotografii dna oka.

Analizie porównawczej poddano najlepszą ostrość wzroku (BCVA, *best corrected visual acuity*) badaną przed wdrożeniem terapii, 7 dni, miesiąc po jej wdrożeniu oraz podczas ostatniej wizyty kontrolnej. Średni okres obserwacji liczony od dnia wdrożenia procedury do ostatniej wizyty to 12 miesięcy, w zakresie od 1,5 miesiąca do 24 miesięcy. Badania poprzedzające wdrożenie terapii obejmowały wywiad okulistyczny i ogólny, wykonanie fotografii barwnej dna oka, badanie ostrości wzroku do dali i bliży z najlepszą korekcją oraz pomiar ciśnienia wewnątrzgałkowego.

## WYNIKI

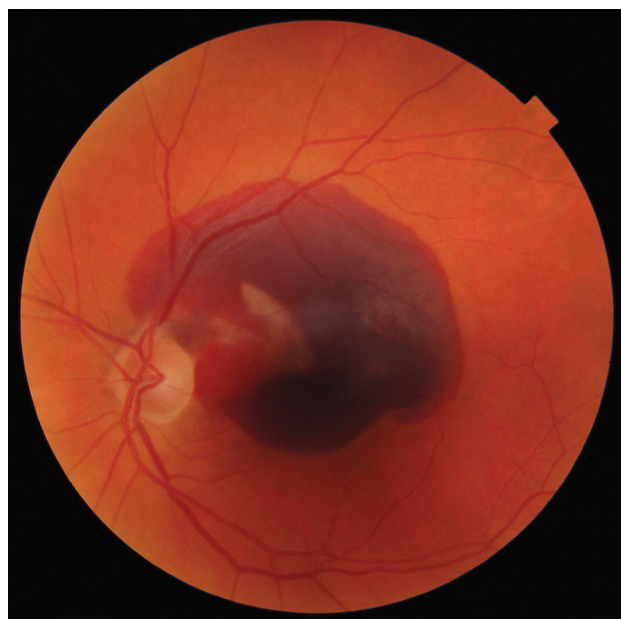
Średnia wielkość krwotoku podsiatkówkowego to powierzchnia 17 średnic tarczy nerwu wzrokowego, w zakresie od 9 do 21,5 (ryc. 1). Leczenie wdrożono w każdym przypadku w 1.–4. dniu, licząc od momentu zgłoszenia się pacjenta do ośrodka.

U 6 osób (6 oczu) nagła utrata widzenia wystąpiła pomiędzy 2. a 14. dniem, licząc do dnia wizyty. U 1 osoby nagła utrata widzenia wystąpiła 2 miesiące wcześniej, ale z uwagi na obecność świeżego krwotoku podsiatkówkowego zdecydowano się na wdrożenie terapii.

W całym okresie obserwacji nie stwierdzono cech zapalenia wnętrza oka.

### RYCINA 1

Barwna fotografia dna oka. Krwotok podsiatkówkowy o wielkości 9 powierzchni tarczy nerwu II. BCVA dal = 3,0 logMAR, bliż: nie czyta. Źródło: Śląski Ośrodek Leczenia Chorób Oczu.



### Ostrość wzroku

BCVA do dali (logMAR) przed wdrożeniem terapii A-A-G to 1,5 w zakresie widzenia od 2 liter z 0,5 m do 0,8. 6 pacjentów nie rozróżniało liter do bliży badanej na tablicy Snellena. BCVA badana w trakcie ostatniej wizyty osiągnęła średnie wartości do dali 0,4 oraz D-1,0 do bliży (tab. 1). Ostrość wzroku nie poprawiła się u 1 osoby, u której wdrożono terapię po 2 miesiącach od nagłej utraty widzenia. U tej pacjentki w trakcie kolejnych wizyt po ustąpieniu cech świeżego krwotoku stwierdzono obecność blizny podsiatkówkowej obejmującej praktycznie cały tylny biegun (ryc. 2). Analiza fotografii barwnej dna oka wykazała, iż całkowite wchłonięcie się świeżego krwotoku podsiatkówkowego uzyskano u 6 osób w 6 oczach do miesiąca od wdrożenia terapii. U 2 osób (2 oczu) krwotok miał charakter nawrotowy z uwagi na obecność gąbczastych mas zhemolizowanej krwi w przestrzeni podsiatkówkowej (ryc. 3a, b, c). Terapia anty-VEGF była kontynuowana u każdego z pacjentów. W średnim okresie 12 miesięcy obserwacji podano 4,5 iniekcji preparatów z grupy anty-VEGF (bewacyzumab, ranibizumab, aflibercept) na 1 pacjenta.

TABELA 1

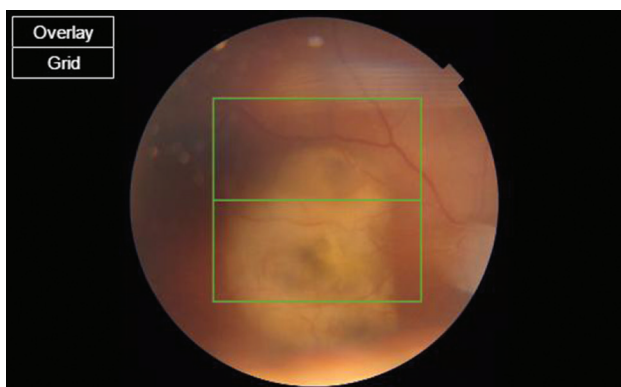
Najlepsza ostrość wzroku do dali (logMAR) i bliży (Snellen), wielkość krwotoku, czas wdrożenia terapii potrójnej, całkowity czas obserwacji, liczba iniekcji anti-VEGF, wiek pacjentów.

Wiek (lata)	Powierzchnia krwotoku (x – powierzchnia tarczy)	Czas wdrożenia procedury od utraty widzenia (dni)	BCVA dal/bliż przed wdrożeniem terapii	BCVA dal/bliż podczas ostatniej kontroli	Całkowity czas obserwacji (miesiące)	Liczba iniekcji anti-VEGF/oko	Liczba pacjentów (oczu)
76 (73–85)	17 (9–21,5)	8 (2–14)	1,5 (3,0–0,8)/nie czyta – D-1,5	0,4 (3,0 do 0,1)/1,0 (nie czyta – D-0,5)	12 (1,5–24)	4,5 (2–6)	6 (6)

BCVA (*best corrected visual acuity*) – najlepsza ostrość wzroku z korekcją.

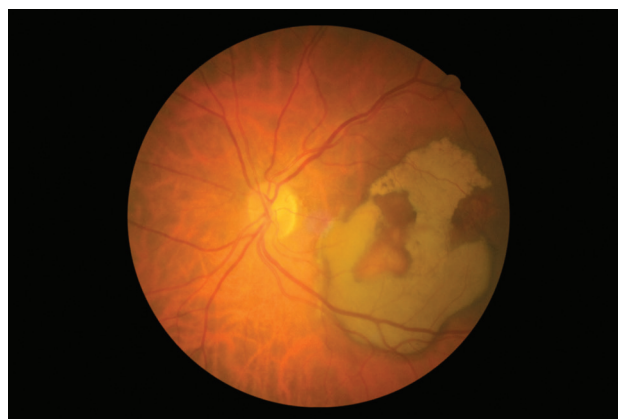
RYCINA 2

Fotografia barwna dna oka 4 miesiące po ustąpieniu masywnego krwotoku podplamkowego. Terapia potrójna wprowadzona 2 miesiące po nagłej utracie widzenia. Widoczna olbrzymia blizna podsiatkówkowa. Źródło: Śląski Ośrodek Leczenia Chorób Oczu.



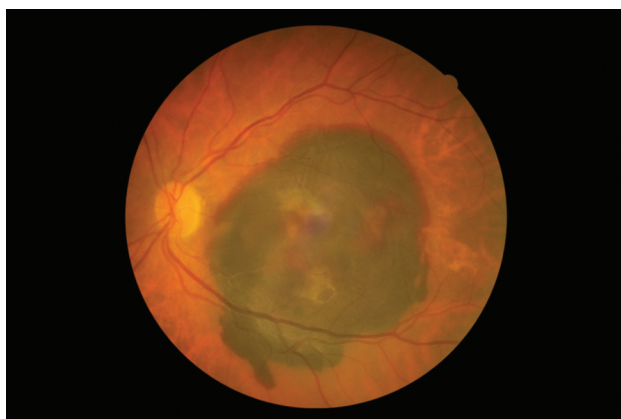
RYCINA 3b

Miesiąc po wdrożeniu terapii, zwraca uwagę obecność mas pokrwotocznych świadczących o przebytych nawrotowych krwotokach. Źródło: Śląski Ośrodek Leczenia Chorób Oczu.



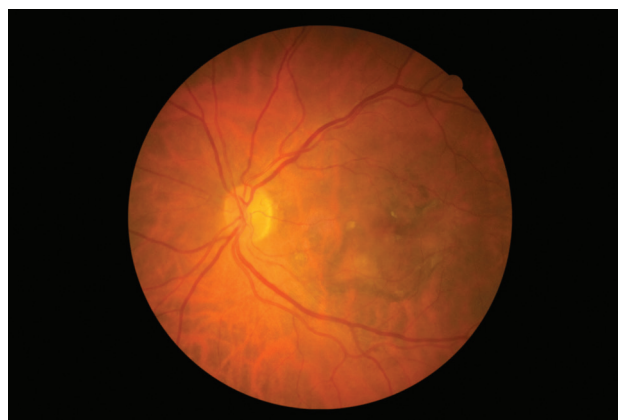
RYCINA 3a

Fotografia barwna dna oka. Mężczyzna, lat 73. Masywny krwotok podsiatkówkowy przed leczeniem, BCVA dal: 2 litery z 0,5 m, bliż: nie czyta. Źródło: Śląski Ośrodek Leczenia Chorób Oczu.



RYCINA 3c

6 miesięcy po wdrożeniu terapii. Zmiany pokrwotoczne całkowicie ustąpiły. BCVA dal = 0,1 logMAR, bliż: D-0,5 (Snellen). Źródło: Śląski Ośrodek Leczenia Chorób Oczu.



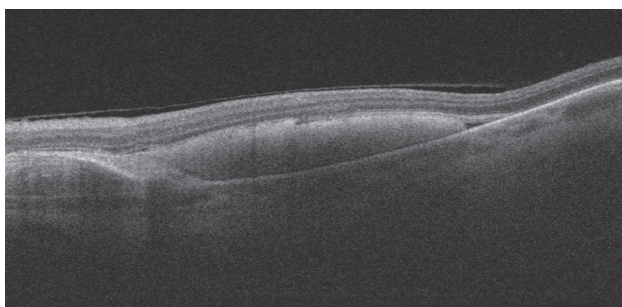
Wszyscy pacjenci przyjmowali leki zmieniające krzepliwość krwi w okresie przed wystąpieniem krwotoku oraz byli leczeni z powodu nadciśnienia tętniczego.

## POWIKŁANIA

Odwarstwienie siatkówki stwierdzono tylko u 1 pacjenta. Pojawiło się w 5. tygodniu po wdrożeniu terapii. Wymagało zaopatrzenia chirurgicznego, tj. zabiegu witrektomii tylnej. U najdłużej obserwowanej pacjentki (24 miesiące), pomimo kontynuacji terapii anti-VEGF oraz systematycznych kontroli okulistycznych, w 19. miesiącu po wdrożeniu terapii potrójnej doszło do powstania nawrotowego krwotoku podsiatkówkowego. Krwotok towarzyszył przerwaniu ciągłości nabłonka barwnikowego (ryc. 4 a, b). 2 dni przed wystąpieniem krwotoku pacjentka zaobserwowała znaczny wzrost ciśnienia tętniczego nieulegający normalizacji przez kilka dni pomimo modyfikacji leczenia.

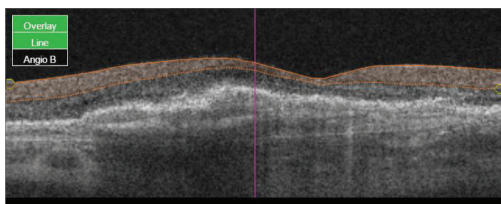
### RYCINA 4a

OCT plamki przed wdrożeniem potrójnej terapii. Widoczne masy pokrwotoczne oraz PED BCVA dal: 6 liter z 0,5 m, bliż: nie czyta. Źródło: Śląski Ośrodek Leczenia Chorób Oczu.



### RYCINA 4b

OCT plamki, to samo oko 2 miesiące po wdrożeniu terapii, BCVA dal = 0,5 logMAR, bliż: D-1,5 (Snellen). Źródło: Śląski Ośrodek Leczenia Chorób Oczu.



## DYSKUSJA

Biorąc pod uwagę fakt, iż potrójna terapia A-A-G ma charakter *off-label*, należy się zastanowić nad kwestią bezpieczeństwa prawnego pacjenta i lekarza. Zastosowanie produktu leczniczego *off-label* jest uregulowane w polskim prawie.

Możliwość zastosowania *off-label* wynika z ustawy o zawodzie lekarza i lekarza dentystry, zgodnie z którą lekarz ma obowiązek wykonywać zawód zgodnie ze wskazaniami aktualnej wiedzy medycznej, dostępnymi mu metodami i środkami. Zastosowanie *off-label* zostało usankcjonowane w komunikacie Narodowego Funduszu Zdrowia z 7 lutego 2007 r. Pozwala on na zastosowanie procedur dających wymierne korzyści pomimo braku ich rejestracji w leczeniu danego schorzenia.

Jak już wspomniano wyżej, oczekiwanie na samoistną resorpcję krwi powoduje nieodwracalne uszkodzenie siatkówki z powodu formowania się tkanki bliznowatej, czego konsekwencją jest trwała utrata widzenia [1, 2]. To pokazuje w jasny sposób, iż wdrożenie tej terapii ma sens i powinno być brane pod uwagę jako opcja lecznicza z wyboru. W przypadku jednego z pacjentów, u którego wystąpił masywny krwotok podsiatkówkowy, zastosowano tylko terapię podwójną, tj. wykonano iniekcje preparatu bewacyzumu oraz tPA. Po 2 tygodniach uzyskano tylko nieznaczną poprawę ostrości wzroku, do dali (z 1,0 do 0,9 logMAR), co spowodowało wdrożenie 3. etapu leczenia, czyli wprowadzenia gazu SF6 do komory ciała szklistego. Efekt znacznej poprawy ostrości (logMAR 0,6) oraz cofnięcie się krwi z okolicy dołka był zauważalny już po 3 dniach (ryc. 4a, b).

## WNIOSKI

Terapia potrójna A-A-G wprowadzona u pacjentów ze stwierdzonym masywnym krwotokiem podplamkowym powstałym w przebiegu wysiękowej postaci AMD pozwala na uzyskanie wymiernych korzyści przez pacjenta pod postacią cofnięcia się zmian pokrwotocznych z przestrzeni podsiatkówkowej oraz następowej poprawy ostrości wzroku. Wobec znacznej poprawy widzenia oraz małego ryzyka wystąpienia niekorzystnych następstw takiego leczenia pacjenci z krótkim, kilkudniowym wywiadem krwawienia podplamkowego w przebiegu wysiękowej postaci AMD powinni mieć możliwość skorzystania z terapii potrójnej, pomimo jej statusu *off-label*. Zastosowanie terapii w oczach, w których udokumentowana utrata widzenia trwa dłużej niż kilka tygodni, wydaje się nie mieć sensu z uwagi na złe rokowanie, pomimo obecności świeżo wynaczynionej krwi do przestrzeni podsiatkówkowej.

*Autorem wszystkich zdjęć zamieszczonych w artykule jest dr n. med. Adam Cywiński.*

**ADRES DO KORESPONDENCJI**  
**dr n. med. Adam Cywiński**

Śląski Ośrodek Leczenia Chorób Oczu  
44-240 Żory, ul. Dworcowa 8  
e-mail: adamcyw@gmail.com

### *Piśmiennictwo*

1. Kucharczyk J, Sikorski BŁ. Atlas diagnostyki i terapii zwyrodnienia plamki związanego z wiekiem. Wrocław, Górnicki Wydawnictwo Medyczne 2017: 1-8.
2. Driscoll S, Garg SJ. Managing Submacular Hemorrhage. *Rev Ophthalmol*, Jan 2014: 40-45.
3. Abboud M, Benzerroug M, Milazzo S. Treatment of macular hematoma complicating AMD by vitrectomy, subretinal r-TPA injection, intravitreal injection of bevacizumab combined with gas tamponade: Report of 4 cases. *J Fr Ophtalmol* 2017; 40(2): 133-137.
4. Miniewicz J, Kubicka-Trzaska A, Karska-Basta I, et al. Leczenie krwotoków podsiatkówkowych w okolicy plamki doszklistkowymi iniekcjami rekombinowanego aktywatora plazminogenu, sześćciofluorku siarki oraz ranibizumabu – doniesienie wstępne. *Klin Oczna* 2015; 117(3): 165-168.
5. Meyer CH, Scholl HP, Eter N, et al. Combined treatment of acute subretinal haemorrhages with intravitreal recombinated tissue plasminogen activator, expansile gas and bevacizumab: a retrospective pilot study. *Acta Ophthalmol* 2008; 86: 490-494.
6. Fujikawa M, Sawada O, Miyake T, et al. Comparison of pneumatic displacement for submacular hemorrhages with gas alone and gas plus tissue plasminogen activator. *Retina* 2013; 33(9): 1908-1914.
7. de Silva SR, Bindra MS. Early treatment of acute submacular haemorrhage secondary to wet AMD using intravitreal tissue plasminogen activator, C3F8, and an anti-VEGF agent. *Eye (Lond)*. 2016; 30(7): 952-957.
8. Czajka M, Pecold K. Zastosowanie enzymów w chirurgii witreoretinalnej. *Klin Oczna* 2002; 104(1): 59-62.