

Neuropatia nerwu wzrokowego w przebiegu stwardnienia rozsianego i innych chorób neurodegeneracyjnych – metody postępowania diagnostyczno-terapeutycznego

Optic neuropathy in multiple sclerosis and other neurodegenerative diseases – diagnostics and therapeutic procedures



**Małgorzata Karolczak-Kulesza¹,
Agnieszka Karolczak-Tomkiewicz², Elżbieta Chlebowska³**

¹Klinika Pro Bono

Dyrektor medyczny: dr n. med. Anna Hornowska-Banach

²Gabinet Medycyny Funkcjonalnej i Medycyny Żywności w Poznaniu

³Katedra Radiologii Ogólnej i Neuroradiologii, Uniwersytet Medyczny im. Karola Marcinkowskiego w Poznaniu

Kierownik Katedry: dr hab. n. med. Marek Stajgis

NAJWAŻNIEJSZE

SM i inne schorzenia neurodegeneracyjne w zależności od lokalizacji ognisk procesu chorobowego mogą dawać szereg zróżnicowanych objawów okulistycznych, a jednym z najważniejszych jest neuropatia nerwu wzrokowego.

HIGHLIGHTS

MS and other neurodegenerative diseases, dependent on the location of pathological focus areas, can produce a number of diverse ophthalmic symptoms, and one of the most important is optic neuropathy.

STRESZCZENIE

Etiologia stwardnienia rozsianego (SM, *sclerosis multiplex*) i innych chorób neurodegeneracyjnych jest bardzo złożona. Może się wiązać z wieloma czynnikami działającymi jednocześnie lub kaskadowo. Istotę choroby stanowi wielogniskowe rozsiane uszkodzenie ośrodkowego układu nerwowego (OUN), które powoduje zróżnicowane objawy neurologiczne i okulistyczne. Częstość występowania wynosi 50/10⁵–100/10⁵ w zależności od szerokości geograficznej.

Schorzenia neurodegeneracyjne zależnie od lokalizacji ognisk procesu chorobowego mogą dawać szereg zróżnicowanych objawów okulistycznych.

Autorzy przedstawiają współczesne spojrzenie na możliwości postępowania diagnostyczno-terapeutycznego u pacjentów z chorobami neurodegeneracyjnymi ze szczególnym uwzględnieniem chorych z neuropatią nerwu wzrokowego w przebiegu SM, podkreślając rolę okulisty i kładąc ogromny nacisk na znaczenie współpracy wielospecjalistycznej w ustalaniu właściwego rozpoznania.

Słowa kluczowe: neuropatia nerwu wzrokowego, stwardnienie rozsiane, choroby neurodegeneracyjne

ABSTRACT

The etiology of multiple sclerosis (MS) and other neurodegenerative diseases is very complex, thus it may be associated with multiple factors operating simultaneously or in cascade scheme. The essence of the disease is multifocal scattered damage to the central nervous system (CNS). The MS incidence varies $50/10^5$ – $100/10^5$ depending on latitude.

Neurodegenerative diseases, dependent on the location of pathological focus areas, can produce a number of diverse ophthalmic symptoms.

The authors present a contemporary look at the possibilities of diagnostic and therapeutic procedures in patients with selected neurodegenerative diseases, with particular attention to patients with optic neuropathy, in the course of MS, by emphasizing the role of ophthalmologist care and accentuating the importance of multidisciplinary co-operation in making a correct diagnosis.

Key words: optic neuropathy, multiple sclerosis, neurodegenerative diseases

WSTĘP

Etiologia SM i innych chorób neurodegeneracyjnych jest złożona i może się wiązać z bardzo wieloma różnymi czynnikami działającymi jednocześnie lub kaskadowo [1, 2]. Przyczyn chorób poszukuje się wśród czynników genetycznych związanych z układem HLA, genami dla receptorów komórek T, czy też endogennymi retrowirusami obecnymi w ludzkim genomie [2].

Bada się też czynniki środowiskowe, takie jak infekcje bakteryjne, np.: *Mycoplasma pneumoniae*, *Chlamydia pneumoniae*, *Staphylococcus aureus*; grzybicze, wirusowe, np.: *Herpes virus*, *Epstein-Barr virus*; i pasożytnicze, np.: *Schistosoma mansoni*, *Fasciola hepatica*, *Trichuris trichiura*, *Hymenolepis nana*, *Ascaris lumbricoides*, *Strongyloides stercoraris*, *Enterobius vermicularis* [1], a także analizuje rolę układu immunologicznego oraz zaburzenia w pracy mitochondriów. Obiecujące i przełomowe są badania nad białkiem Rab32 w kontekście pracy mitochondriów i degradacji mieliny [3].

Podkreśla się znaczenie czynnika immunologicznego w SM. Jednym ze sposobów, w jaki patogen może wywoływać chorobę autoimmunologiczną, jest immunologiczna reaktywność krzyżowa lub molekularna mimikra [4]. Ta koncepcja dowodzi, że peptyd drobnoustrojowy o pewnym stopniu homologii z własnym peptydem może stymulować patogenne samoreaktywne komórki T do wywoływania choroby autoimmunologicznej [1, 4].

Niebagatelną rolę w etiologii ww. schorzeń odgrywają: prawidłowe działanie osi mikrobiom–mózg (*gut-brain axis*), szlak kinurenowy, zaburzenia metylacji (gen *MTHFR*) i toksyny środowiskowe (ołów, rtęć, pestycydy) [1, 2, 5, 6]. U chorych obserwuje się też obniżenie stężenia witaminy D₃; powszechnym objawem jest również niedobór lub nadwyżka innych witamin, minerałów, kwasów tłuszczowych i przeciwutleniaczy [7–10].

Schorzenia neurodegeneracyjne w zależności od lokalizacji ognisk mogą dawać wiele zróżnicowanych objawów kli-

nicznych, takich jak neuropatia nerwu II. Ocena grubości warstwy włókien nerwowych (RNFL, *retinal nerve fibre layer*) i pomiar grubości warstwy komórek zwojowych (GCL, *ganglion cell layer*) mogą wykazywać wczesne uszkodzenie strukturalne w jeszcze niemej klinicznie fazie procesów neurodegeneracyjnych OUN. Precyzja i powtarzalność pomiaru RNFL pozwala określić zarówno tempo procesu neurodegeneracji, jak i efekty leczenia [11].

Perfuzja w obrębie głowy nerwu wzrokowego zależy od trzech głównych czynników: saturacji tlenem, stężenia hemoglobiny i parametrów przepływu w obrębie głowy nerwu wzrokowego. Wczesne wykrywanie zaburzenia perfuzji ma istotne znaczenie w ocenie postępu neuropatii, gdyż atrofię nerwu wzrokowego obserwuje się dopiero po utracie więcej niż 50% komórek zwojowych [5, 12].

DIAGNOSTYKA

W procesie diagnostycznym neuropatii nerwu II bierzemy pod uwagę: badanie kliniczne (ostrość wzroku [ETDRS], pomiar ciśnienia wewnątrzgałkowego (T, *tonus*), a także ocenę odcinka przedniego dna oka, reakcji źrenic na światło, ruchomości gałek ocznych i ustawienia gałek ocznych), pole widzenia, badanie widzenia barwnego, wzrokowe potencjały wywołane (VEP, pVEP), tomografię rezonansu magnetycznego (MR, *magnetic resonance*), tomografię komputerową (TK), ultrasonografię dopplerowską tętnicy szyjnej wewnętrznej i tętnic kręgowych, ultrasonografię dopplerowską naczyń gałki ocznej i oczodołu, HRF, OCT (RNFL, GCL, IPL) [11, 13, 14], angi-OCT, angiografię fluoresceinową [13], kontrolę ciśnienia ogólnego, Holter PR, echo serca, Holter EKG, DSA, biopsję tętnicy skroniowej powierzchownej, punkcję płynu mózgowo-rdzeniowego, glikemię, gospodarkę lipidową, badania toksykologiczne [13, 14], OB, CRP, ANA, ANCA, kwas moczowy, D-dimery i inne.

W procesie diagnostycznym warto uwzględnić m.in. następujące kwestie:

- różnicowanie endogennych antygenów wirusowych i bakteryjnych, w tym badanie limfocytarnej odpowiedzi systemu immunologicznego na antygeny, np. borrelii, yersinii, chlamydii, EBV, CMV i wiele innych [2, 24]
- wykonanie profilu cytokin stanu zapalnego [6, 15, 16]
- polimorfizm genu *MTHFR* [3]
- kompleksową diagnostykę układu pokarmowego, m.in. kompleksową ocenę funkcjonalności jelita, w tym ocenę mikroflory jelitowej (T-jelit), profil DAO [24], alergię pokarmowe, niedobory makro- i mikroelementowe, ocenę pracy GALT (*gut-associated lymphoid tissue*) [1, 2]
- neurotransmitery – w cyklu dobowym [2, 6, 15]
- kondycję mitochondriów – pierwiastki i metale ciężkie w erytrocytach, analiza pierwiastkowa włosów, *organic acid test* czy hemopirollaktam (HPL) w moczu [2]
- diagnostykę zakażeń pasożytniczych i inne [1].

Typowym przykładem choroby neurodegeneracyjnej jest stwardnienie rozsiane (SM) [8, 10].

Jednym z najbardziej znanych i podkreślanych faktów dotyczących epidemiologii SM jest częstsze występowanie choroby w wyższych szerokościach geograficznych [4, 14]. Za obszary jej częstego występowania przyjmuje się tradycyjnie tereny położone w 44–64° szerokości geograficznej. Na terenach umiejscowionych w 32–44° szerokości geograficznej SM występuje ze średnią częstością. I tak częstość zachorowań u mieszkańców Europy Północnej, do której zalicza się Polska, wynosi 100/10⁵ osób, podczas gdy w krajach Europy Południowej jest to 50/10⁵ osób [4].

ETIOLOGIA

Jest wiele teorii na temat zjawiska autoimmunizacji w przebiegu SM. Jedna z nich mówi, że może ono powstawać w wyniku nieprawidłowej lub nadmiernie nasilonej reakcji immunologicznej. Zjawisko nieprawidłowej lub nadmiernej reakcji immunologicznej łączy się z zaburzeniem układu immunologicznego lub z nieprawidłową reakcją na czynnik infekcyjny. Jedną z najstarszych, ale też ciągle najbardziej aktualnych teorii dotyczących powstawania autoimmunizacji jest mimikra molekularna [4]. Ta koncepcja dowodzi, że peptyd drobnoustrojowy o pewnym stopniu homologii z własnym peptydem może stymulować patogenne samoreaktywne komórki T do wywoływania choroby autoimmunologicznej [1, 2]. W przypadku SM istnieje kilka patogenów, których pewne antygeny wykazują sekwencyjne i/lub strukturalne podobieństwo do białek mielinowych [1, 4]. Wyniki badań pacjentów z SM wskazują na korelację pomiędzy czterema mikrocząsteczkami RNA (miR-34a, miR-199a, miR-30c, miR-19a) obniżającymi ekspresję genów podczas rozwoju a różnymi fazami rozwoju tej choro-

by. Przepuszczalnie te mikrocząsteczki wywierają wpływ na różnicowanie Th17, które są kluczowymi elementami w rozwoju SM [16].

Wyróżnia się cztery podstawowe typy przebiegu klinicznego SM:

- postać rzutowo-remisyjna
- postać rzutowo-postępująca
- postać wtórnie postępująca
- postać pierwotnie postępująca.

Pozagałkowe zapalenie nerwu wzrokowego (PZNW) rozwija się u 15–70% pacjentów, z czego u 20% jako pierwszy objaw SM [7]. W 75% przypadków PZNW dotyczy młodych kobiet w wieku 20–40 lat. W ciągu 1–3 miesięcy dochodzi do zmniejszenia grubości RNFL o 35–45%, a po 4–6 miesiącach może się ona zmniejszyć o ok. 19 mikronów [17]. Ryzyko rozwoju SM w ciągu 10 lat występuje po pierwszym epizodzie PZNW. W 38% zwiększa się ono przy obecności antygeny HLA-DR2 oraz objawu Uhthoffa [7, 10].

PZNW jest najczęściej jednostronne, a w 10% obustronne. Charakterystyczne objawy to: nagły spadek ostrości wzroku, nagły, znaczny ból oka i głowy (92%), dyschromatopsja, czasem błyski, falowanie obrazu, objaw Uhthoffa, w polu widzenia mroczek centralny i centrocekalny. Nie występuje reakcja źrenic na światło lub obserwuje się jej spowolnienie bądź też odruch konsensualny jest zachowany [7, 8, 10].

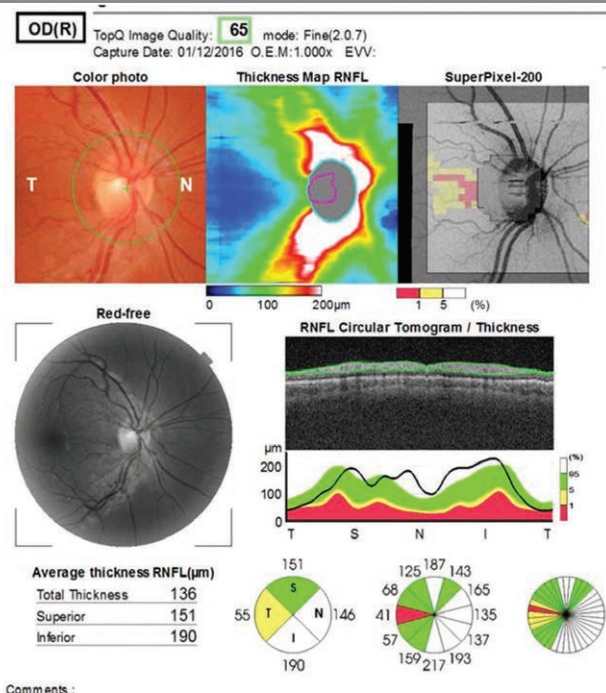
Szczególne znaczenie w diagnostyce SM ma pVEP, mianowicie nieprawidłowe wydłużenie latencji P100 (70–97%) jest wiarogodnym, bardzo czułym parametrem również u osób, u których nie występowało PZNW [18]. Ocenie podlegają także wartości amplitud, szczególnie amplitudy fali P100; u zdrowych osób rozrzut amplitudy fal pomiędzy kolejnymi badaniami wynosi 25%, stąd większa użyteczność w pomiarze latencji (kryteria rozpoznania SM według McDonalda). Jednostronne uszkodzenie drogi wzrokowej za skrzyżowaniem nerwów wzrokowych nie powoduje zmian w krzywej VEP [18].

W badaniu OCT najbardziej czułym i precyzyjnym testem jest ocena GCL (warstwy komórek zwojowych) i IPL (warstwy spłotowatej wewnętrznej), szczególnie w fazie zmian obrzękowych, natomiast w fazie przewlekłej pomiary RNFL i GCL mają równoważne znaczenie kliniczne. W 5% przypadków występuje obrzęk płamki [19].

Ocena grubości RNFL po PZNW nie jest czynnikiem ryzyka rozwoju SM w przyszłości, zaś zmniejszenie grubości RNFL 2 lata po PZNW świadczy o subklinicznej aktywności choroby. Zanik RNFL w przebiegu SM koreluje z zanikiem OUN stwierdzanym w badaniu MR, a mikrotorbielowaty obrzęk płamki może korelować z aktywnością zmian zapalnych w badaniu MR [8]. U pacjentów, u których nie było epizodu PZNW, ale ustalono rozpoznanie SM, często stwierdza się zmniejszenie grubości GCL [7] (ryc. 1, 2).

RYCINA 1

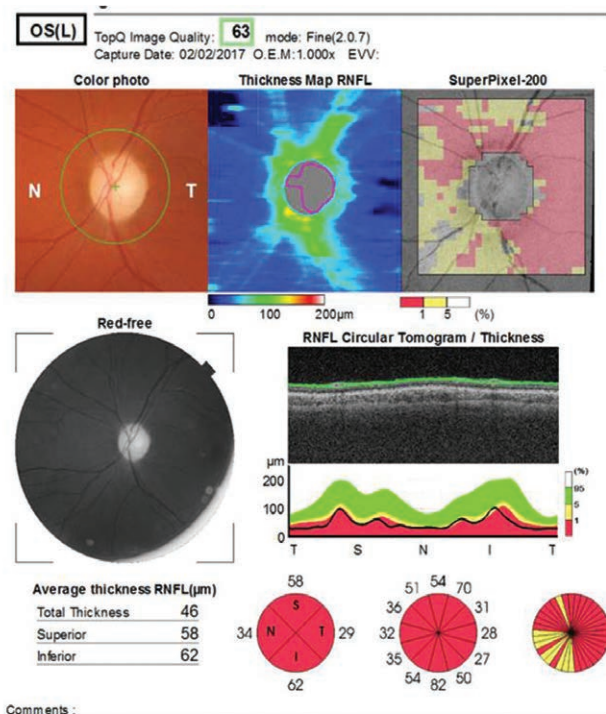
28-letnia pacjentka, SM od 4 lat, PZNW od 5 dni.



Comments :

RYCINA 2

28-letnia pacjentka, SM od 4 lat, w wywiadzie objawowe PZNW. Zanik RNFL korelujący z progresją zmian w OUN.



Comments :

Spośród innych objawów okulistycznych należy wziąć pod uwagę:

- zaburzenia ruchu gałek ocznych (18–38%)
- zez, podwójne widzenie (7–19%)
- oczopląs (15–65%)
- niedowidzenie połowicze (5–13%)
- zapalenie błony naczyniowej (0,4–26,9%), w tym części pośredniej (5–10%)
- zapalenie okołozylne (3–8%)
- zator tętnicy środkowej siatkówki (3–8%)
- zaburzenia Charlesa Bonnetta (0,5–1%) oraz tzw. iluzję ruchu – objaw Pulfricha [8, 10].

Objawy neurologiczne są zróżnicowane ze względu na różne lokalizacje zmian patologicznych (plaki) w obrębie mózgowia i rdzenia kręgowego. Do najczęstszych należą: niedowłady piramidowe kończyn dolnych i górnych, zaburzenia czucia, koordynacji, zaburzenia kontroli zwieraczy, zawroty głowy, skurcze mięśni i inne [7, 8, 10, 17, 19].

W rozpoznaniu SM bardzo istotną rolę odgrywa badanie MR. W celu postawienia diagnozy SM muszą być spełnione kryteria Barkhofa w modyfikacji Tintoré.

Wymagana jest obecność następujących trzech z czterech poniższych kryteriów:

- > 1 zmiana Gd (+) lub 9 zmian w T2, jeżeli brak Gd (+)
- > 1 zmiana podnamiotowa
- > 1 zmiana podkorowa
- > 3 zmiany przykomorowe [4] (ryc. 3, 4).

Różnicowanie typu zapalenia nerwu wzrokowego w przebiegu chorób demielinizacyjnych ma znaczenie zarówno w wyborze terapii w fazie przewlekłej choroby, jak i w rokowaniu co do stanu ostrości wzroku.

Rozróżniane są trzy podstawowe typy zapalenia:

- MS-ON (*multiple sclerosis-related optic neuritis*)
- AQP4-ON (*anti-aquaporin-4 autoantibody-positive optic neuritis*) – głównie kobiety
- MOG-ON (*anti-myelin oligodendrocyte glycoprotein antibody positive optic neuritis*) – 50% dotkniętych nimi osób to mężczyźni [9].

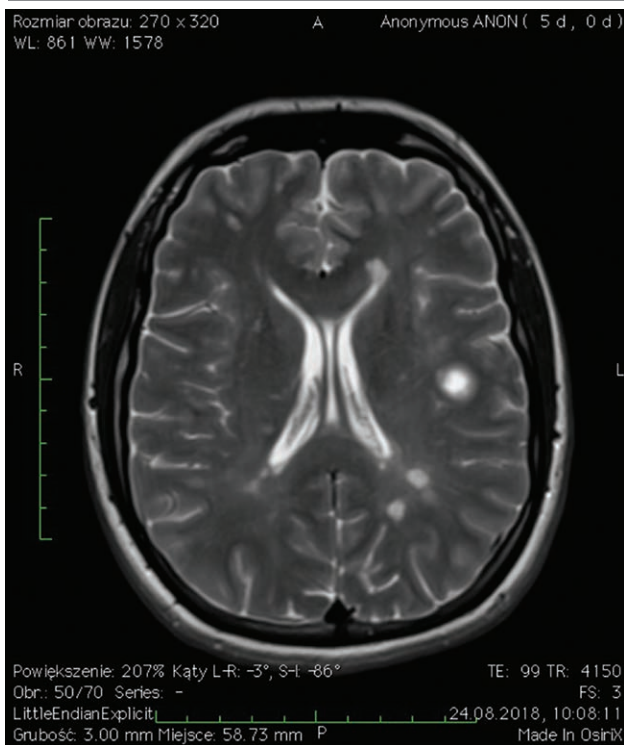
Najgorsza ostrość wzroku pozostaje zwykle u pacjentów z AQP4-ON [9].

W diagnostyce różnicowej neuropatii nerwu wzrokowego należy wziąć pod uwagę, oprócz zapalenia nerwu wzrokowego w przebiegu chorób demielinizacyjnych, następujące przyczyny:

- okołoinfekcyjne zapalenie nerwu wzrokowego (poszczepienne po infekcjach, głównie wirusowych)
- infekcyjne (związane np. z kiłą, boreliozą, zapaleniem zatok, chorobą kociego pazura, AIDS, półpaścem i innymi)

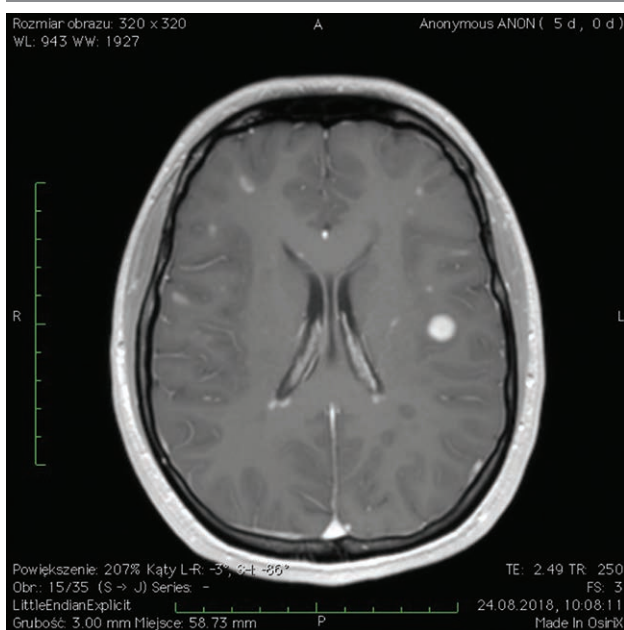
RYCINA 3

28-letnia pacjentka, SM od 4 lat. Rozsiane ogniska demielinizacyjne, część ze strefą obrzęku wokół plak w ostrej fazie w obrazach T2-zależnych.



RYCINA 4

28-letnia pacjentka, SM od 4 lat. Wzmocnienie kontrastowe plak w ostrej fazie, widoczne w tej samej warstwie w obrazach T1-zależnych po podaniu gadolinu.



- nieinfekcyjne (układowe choroby autoimmunologiczne, np. toczeń układowy, guzkowe zapalenie tętnic, sarkoidoza, niedokrwienna neuropatia przednia i tylna, neuropatia cukrzycowa)
- dziedziczne, np. neuropatia nerwu wzrokowego Lebera
- toksyczne
- z niedożywienia
- druzy tarczy nerwu wzrokowego
- związane z patologią oczodołu
- pourazowe
- związane z nowotworami OUN
- inne [5, 12, 13].

POSTĘPOWANIE TERAPEUTYCZNE

W schorzeniach neurodegeneracyjnych z występującą neuropatią nerwu wzrokowego postępowanie terapeutyczne (przeciwzapalne, poprawiające mikrokrążenie, objawowe, suplementacyjne, żywieniowe, zabiegi chirurgiczne) powinno być poprzedzone diagnostyką celowaną i zależną od rodzaju przyczyny, która ją wywołała.

W przypadku pozagałkowego zapalenia nerwu wzrokowego w przebiegu SM stosujemy w fazie ostrej:

- wlewy steroidowe (metylprednizolon 1 g/1 dzień/3 dni)
- interferon β -1a (22–44 g/24 h s.c.)
- interferon β -1b 250 μ g/24 h s.c. (mniejsze zmiany w OCT)
- octan glatirameru 20 mg s.c./24 h [10]
- erytropetyna 33 000 IU/24 h/3 dni (mniejszy ubytek RNFL)
- simwastatyna 80/24 h/6 miesięcy [20] (poprawa parametrów latencji P100, zwiększenie widzenia kontrastowego [8]).

Z leków drugiej linii stosowane są:

- natalizumab – rekombinowane humanizowane przeciwciało przeciwko integrynie α 4 wpływające na migrację komórek
- siponimod – selektywny modulator receptorów S1P1 i S1P5, którego celem jest hamowanie migracji limfocytów przy łatwym przenikaniu przez barierę krew–mózg (BBB, *blood brain barrier*), pozwalający na szybką rekonstrukcję immunologiczną w fazie RRMS (*relapsing-remitting multiple sclerosis*) [8]
- fingolimod – agonista receptorów S1P.

Modulacja receptorów S1P1 powoduje redukcję astrogilozy głównego markera zapalenia w OUN, natomiast S1P5 w OUN pozwala na promowanie mechanizmów naprawy OUN (w tym demielinizację), w których biorą udział oligodendrocyty [8, 10].

Z powikłań okulistycznych wynikających z terapii SM należy podkreślić występowanie: po terapii steroidowej – cho-

roidopatii centralnej surowiczej, zaćmy, jaskry wtórnej; po terapii immunoglobulinami, interferonem β -1a – u 13% epizodów zakrzepowo-zatorowych; po terapii fingolimodem i interferonem β -1a – obrzęku płamki i obniżenia ostrości wzroku; po terapii natalizumabem – ostrej martwicy siatkówki (ARN, *acute retinal necrosis*) [8, 10].

Podsumowując, predyktorami terapeutycznej odpowiedzi w SM są:

- przeciwciała (natalizumab)
- wskaźnik przeciwciał anty-JVC (natalizumab – PML)
- ekspresja L-selektyny (natalizumab – PML)
- przeciwciała przeciwko *Varicella zoster* (fingolimod, natalizumab)
- stężenie interleukiny 21 (alemtuzumab, wtórna autoimmunizacja)
- liczba limfocytów (dwumetylofumarat)
- NT-proBNP (mitoksantron) [8, 10, 20].

Leki pierwszego rzutu mają 30–40-procentową skuteczność, zaś w przypadku leków drugiego rzutu wynosi ona 60–70% (np. interferon β -1a i 1b, fingolimod, natalizumab, teryflunomid i inne). Stosowane są również miejscowe leki przeciwjaskrowe, które nie tylko działają hipotensyjnie, ale również poprawiają mikrokrążenie w zakresie głowy nerwu wzrokowego i chronią przed progresją neuropatii (brinzolamid, dorzolamid) [21–23]. W przypadku zastosowania terapii brinzolamidem uzyskano obniżenie ciśnienia śródgałkowego, średnio o 19%. Zaobserwowano również statystycznie znamienne różnice w parametrach przepływu (HRF, *Heidelberg retina flowmeter*) miesiąc po zastosowaniu miejscowo inhibitorów anhidrazy węglanowej. Podkreślono także, iż poprawa parametrów przepływu nie wiązała się z czynnikiem mechanicznym obniżenia wartości ciśnienia wewnątrzgałkowego w przypadku zastosowania kropli brinzolamidu dwa razy w ciągu doby, co w znaczący sposób wpływa na neuroprotekcję [22, 23]. U pacjentów z druzami tarczy nerwu wzrokowego oprócz obniżenia ciśnienia śródgałkowego następuje poprawa funkcji komórek zwojowych, co z kolei chroni przed progresją neuropatii. Należy podkreślić, iż OCT i PERG są czułymi testami do monitorowania przebiegu neuropatii nerwu wzrokowego [21, 22]. Z punktu widzenia medycyny funkcjonalnej można rozważyć wprowadzenie multimodalnej, terapeutycznej interwencji stylu życia, obejmującej dietę opierającą się m.in.

na dużej podaży wskazanych owoców i warzyw, eliminując pokarmy o największym ryzyku alergii pokarmowej, uzupełniając niedobory makro- i mikroelementowe oraz połączoną z rehabilitacją neuromięśniową, a także elektrostymulacją nerwowo-mięśniową [1, 6, 15, 24].

Z punktu widzenia medycyny funkcjonalnej uwzględniamy także substancje mające znaczenie dla funkcjonowania komórek centralnego układu nerwowego (działanie neuroprotektoryjne):

- witamina A, witaminy z grupy B: B₂, B₃, B₅, B₆, B₉, B₁₂; witaminy C, D, E, miedź, cynk, jod, magnez, selen, kwas α -liponowy, koenzym Q10, kwasy omega, kwas γ -linolenowy, astaksantyna, L-teanina [1, 10, 24]
- oraz wpływające na kondycję układu immunologicznego, odbudowę naturalnej mikroflory jelitowej (psychobiotyki) w odpowiedzi na prawidłowe funkcjonowanie szlaku kininowego [1, 2, 15]:
- babka płesznik, szparagi, awokado, cykoria, ananas, topinambur, płatki owsiane, mniszek lekarski, cykoria podróżnik, karczochy, okra, kurkuma, boswellia, berberys i inne [2, 6].

PODSUMOWANIE

SM i inne schorzenia neurodegeneracyjne w zależności od lokalizacji ognisk procesu chorobowego mogą dawać szereg zróżnicowanych objawów okulistycznych. Współczesna okulistyka oprócz badania klinicznego dysponuje metodami oceniającymi funkcję oraz morfologię narządu wzroku. Są także dostępne metody diagnostyki laboratoryjnej i obrazowej, które w znacznym stopniu wpływają na postępowanie diagnostyczno-lecznicze i monitorowanie procesu chorobowego u pacjentów z chorobami neurodegeneracyjnymi. Bardzo istotna jest współpraca wielospecjalistyczna: okulisty, neurologa, reumatologa, toksykologa, parazytologa, kardiologa, onkologa, urologa, rehabilitanta, fizjoterapeuty oraz specjalisty medycyny funkcjonalnej i żywienia.

ADRES DO KORESPONDENCJI
dr n. med. Małgorzata Karolczak-Kulesza
Klinika Pro Bono
60-115 Poznań, ul. Leszczyńska 5a
e-mail: m.k.kulesza@wp.pl
rejestracja@medycyna-zywienia.org.pl

Piśmiennictwo

1. Libbey JE, Cusick MF, Fujinami RS. Role of pathogens in multiple sclerosis. *Int Rev Immunol* 2014; 33(4): 266-283.
2. Catanzaro R, Anzalone M, Calabrese F, et al. The gut microbiota and its correlations with the central nervous system disorders. *Panminerva Med* 2015; 57(3): 127-143.

3. Haile Y, Deng X, Ortiz-Sandoval C, et al. Rab32 connects ER stress to mitochondrial defects in multiple sclerosis. *J Neuroinflammation* 2017; 14: 19.
4. Selmaj K. Stwardnienie rozsiane. Termedia, Poznań 2006: 10-22, 49, 64-65.
5. Bambo MP, Gracia-Martin E, Larrosa JM, et al. Evaluation of optic nerve perfusion in optic neuropathies and neurodegenerative diseases. *Arch Soc Esp Ophthalmol* 2015; 90(4): 153-155.
6. Brown K, DeCoffe D, Molcan E, et al. Diet-induced dysbiosis of the intestinal microbiota and the effects on immunity and diseases. *Nutrients* 2012; 4: 1095-1119.
7. Pula JH, Reder AT. Multiple sclerosis. Part 1: Neuro-ophthalmic manifestations. *Curr Opin Ophthalmol* 2009; 20: 467-475. DOI: 10.1097/ICU.0b013e328331913b.
8. Baker LJ, Miller DH, Reingold SC, et al. Vision and vision-related outcome measures in multiple sclerosis. *Brain* 2015; 138: 11-27.
9. Akaishi T, Nakashima J, Takeshita T, et al. Different etiologies and prognoses of optic neuritis in demyelinating diseases. *J Neuroimmunol* 2016; 299: 152-157.
10. Torres-Torres R, Sanchez-Dalmau BF. Treatment of acute optic neuritis and vision complaints in multiple sclerosis. *Curr Treat Options Neurol* 2015; 17: 328.
11. Kupersmith MJ, Garvin MK, Wang JK, et al. Retinal ganglion cell layer thinning within 1 month of presentation for optic neuritis. *Mult Scler* 2016; 22(5): 641-648.
12. Bernstein SL, Miller NR. Ischemic optic neuropathies and their models: disease comparisons, model strengths and weakness. *Jpn J Ophthalmol* 2015; 59: 135-147.
13. Trobe JD. Rapid Diagnosis in Ophthalmology: Neuro-Ophthalmology. Mosby, UK/USA 2008: 23-83.
14. Nordmann JP. OCT and optic nerve Non-glaucomatous optic neuropathies. *La paratiore Thea* 2016: 88-115.
15. Bisht B, Darling WG, Grossmann RE, et al. A multimodal intervention for patients with secondary progressive multiple sclerosis: feasibility and effect on fatigue. *J Altern Complement Med* 2014; 20(5): 347-355.
16. Ghadiri N, Emamnia N, Ganjalikhani-Hakemi M, et al. Analysis of the expression of mir-34a, mir-199a, mir-30c and mir-19a in peripheral blood CD4+T lymphocytes of relapsing-remitting multiple sclerosis patients. *Gene* 2018; 659: 109-117.
17. Cennamo G, Romano MR, Vecchio EC, et al. Anatomical and functional retinal changes in multiple sclerosis. *Eye* 2016; 30(3): 456-462.
18. Hamurcu M, Orhan G, Sarıcaoğlu MS, et al. Analysis of multiple sclerosis patients with electrophysiological and structural tests. *Int Ophthalmol*. 2017; 37(3): 649-653. DOI: 10.1007/s10792-016-0324-2.
19. AL-Louzi OA, Bhargava P, Newsome SD, et al. Outer retinal changes following acute optic neuritis. *Mult Scler* 2016; 22(3): 362-372.
20. Sühs KW, Papanagiotou P, Hein K, et al. Disease activity and conversion into multiple sclerosis after optic neuritis is treated with Erythropoietin. *Int J Mol Sci* 2016; 17: 1666.
21. Pojda-Wilczek D, Wycisło-Gawron P. The effect of the decrease in intraocular pressure on optic nerve function in patients with optic nerve drusen. *Ophthalmic Res* 2017 Oct 31. DOI: 10.1159/000481534.
22. Lester M, Altieri M, Michelson G, et al. Retinal peripapillary blood flow before and after topical brinzolamide. *Ophthalmologica* 2004; 218: 390-396.
23. Barnes GE, Li B, Dean T, et al. Increased optic nerve head blood flow after 1 week of twice daily topical brinzolamide treatment in Dutch-belted rabbits. *Surv. Ophthalmol* 2000; 44(suppl 2): 131-140.
24. Reese D, Shivapour ET, Wahls T, et al. Neuromuscular electrical stimulation and dietary interventions to reduce oxidative stress in a secondary progressive multiple sclerosis patient leads to marked gains in function: a case report. *Cases J* 2009; 2: 7601.