

Submitted: 20.12.2015
Accepted: 15.01.2016

Diagnostic imaging of psoriatic arthritis. Part I: etiopathogenesis, classifications and radiographic features

Diagnostyka obrazowa łuszczycowego zapalenia stawów. Część I: etiopatogeneza, klasyfikacje i rentgenodiagnostyka

Iwona Sudoł-Szopińska^{1,2}, Genowefa Matuszewska¹,
Brygida Kwiatkowska³, Grzegorz Pracon¹

¹ Radiology Department, National Institute of Geriatrics, Rheumatology and Rehabilitation, Warsaw, Poland

² Department of Diagnostic Imaging, Second Faculty, Warsaw Medical University, Warsaw, Poland

³ Early Arthritis Clinic, National Institute of Geriatrics, Rheumatology and Rehabilitation, Warsaw, Poland

Correspondence: Prof. Iwona Sudoł-Szopińska, MD, PhD, Department of Radiology, National Institute of Geriatrics, Rheumatology and Rehabilitation, Spartańska 1, 02-637 Warsaw, Poland, e-mail: sudolszopinska@gmail.com, tel./fax: +48 22 844 42 41

DOI: 10.15557/JoU.2016.0007

Key words

spondyloarthritis,
psoriatic arthritis,
enthesitis,
plain radiography,
diagnostic imaging

Słowa kluczowe

zapalenie stawów
kręgosłupa,
łuszczycowe zapalenie
stawów,
enthesitis,
radiografia,
diagnostyka obrazowa

Abstract

Psoriatic arthritis is one of the spondyloarthritis. It is a disease of clinical heterogeneity, which may affect peripheral joints, as well as axial spine, with presence of inflammatory lesions in soft tissue, in a form of dactylitis and enthesopathy. Plain radiography remains the basic imaging modality for PsA diagnosis, although early inflammatory changes affecting soft tissue and bone marrow cannot be detected with its use, or the image is indistinctive. Typical radiographic features of PsA occur in an advanced disease, mainly within the synovial joints, but also in fibrocartilaginous joints, such as sacroiliac joints, and additionally in entheses of tendons and ligaments. Moll and Wright classified PsA into 5 subtypes: asymmetric oligoarthritis, symmetric polyarthritis, arthritis mutilans, distal interphalangeal arthritis of the hands and feet and spinal column involvement. In this part of the paper we discuss radiographic features of the disease. The next one will address magnetic resonance imaging and ultrasonography.

Streszczenie

Łuszczycowe zapalenie stawów jest jednostką należącą do grupy zapaleń kręgosłupa z towarzyszącym zapaleniem stawów obwodowych (*spondyloarthritis*, SpA). Choroba ma różne manifestacje kliniczne – może przebiegać z zajęciem stawów obwodowych, jak również kręgosłupa osiowego oraz z obecnością zmian zapalnych tkanek miękkich, w postaci zapalenia palca (*dactylitis*) bądź entezopatii. Klasyczna radiografia stanowi metodę z wyboru używaną w diagnostyce łuszczycowego zapalenia stawów, jednak nie uwidacznia ona wczesnych zmian zapalnych tkanek miękkich i szpiku kostnego lub obraz radiograficzny nie jest charakterystyczny. Typowe zmiany radiograficzne ujawniają się w zaawansowanych stadiach choroby; dotyczą głównie stawów maziówkowych, lecz także chrzęstno-włóknistych, takich jak stawy krzyżowo-biodrowe, oraz

entez ścięgien i więzadeł. Moll i Wright sklasyfikowali łuszczycowe zapalenie stawów, wyróżniając pięć podtypów choroby: asymetryczne zapalenie nielicznostawowe, symetryczne zapalenie wielostawowe, postać nadżerkową *arthritis mutilans*, postać zajmującą stawy międzypaliczkowe dalsze palców rąk i stóp oraz zajęcie kręgosłupa osiowego. W pierwszej części artykułu przedstawiono radiograficzne manifestacje choroby. W części drugiej zostaną omówione zmiany widoczne w badaniu metodą rezonansu magnetycznego i w ultrasonografii.

Introduction

Before the breakthrough studies of Wright (1959) and Baker (1963), inflammatory arthritis occurring in the presence of skin psoriasis was found to represent rheumatoid arthritis coincident with psoriasis⁽¹⁾. Wright revealed that distal interphalangeal (DIP) joints are frequently involved, with the presence of erosions and resorption of the terminal phalanges, with concomitance of sacroiliitis, interphalangeal (IP) joints of the great toes involvement and a ravaging arthritis with bone loss occurring mainly in the digits⁽²⁾. In 1964, The American Rheumatism Association (ARA) included psoriatic arthritis (PsA) in a classification of rheumatic diseases, stating it a distinct clinical entity⁽¹⁾.

In the early 1970's a term "seronegative spondyloarthropathies" was introduced, i.e. "a group of chronic inflammatory diseases which differ from rheumatoid arthritis for the typical absence of rheumatoid factor in serum, the positivity for class I human histocompatibility leukocyte antigen (HLA-B27) and have common several epidemiological, pathological, clinical and radiological features"⁽³⁾.

In 2005 a 5-subgroup division of spondyloarthritis (SpA) was introduced as follows: ankylosing spondylitis, psoriatic spondyloarthritis, reactive spondyloarthritis, enteropathic spondyloarthritis, i.e. spondyloarthritis associated with inflammatory bowel diseases and undifferentiated spondyloarthritis⁽³⁾. Each entity may present with sacroiliitis or inflammatory changes of lumbar and/or distal thoracic spine, all leading to inflammatory back pain, and peripheral arthritis, which often takes form of asymmetric oligoarthritis, enthesitis and extra-skeletal symptoms, such as uveitis⁽³⁾.

Epidemiology

Depending on the investigated population the incidence of SpA varies from 0,2 to 1,9%⁽³⁾. PsA typically commences between 30 and 50 years of age, equally in men and women, yet the subtype involving the spine occurs 3 times more frequently in men^(3,4). According to Moll and Wright's definition (1973), PsA "is a chronic inflammatory arthritis that occurs in patients with psoriasis"⁽⁴⁾.

There are various reports on the prevalence of PsA in patients with psoriasis, ranging from 5 to 42%⁽⁴⁾. Skin involvement develop usually (70% of cases) several years before musculoskeletal manifestations. In 15%, arthritis precedes skin changes for about 2 years. In the remaining

Wprowadzenie

Przed przełomowymi badaniami Wrighta (1959) i Bakera (1963) zapalenie stawów występujące w obecności łuszczycy skóry uważane było za reumatoidalne zapalenie stawów współistniejące z łuszczycą⁽¹⁾. Wright wykazał częste zajęcie stawów międzypaliczkowych dalszych (*distal interphalangeal*, DIP), z obecnością nadżerek i resorpcji paliczek dystalnych, ze współwystępowaniem zapalenia stawów krzyżowo-biodrowych, zajęciem stawów międzypaliczkowych (*interphalangeal*, IP) paluchów i niszczącą postacią zapalenia stawów z zanikiem kostnym, dotyczącego głównie palców⁽²⁾. W 1964 roku Amerykańskie Towarzystwo Reumatologiczne (American Rheumatism Association, ARA) włączyło łuszczycowe zapalenie stawów (ŁZS) do klasyfikacji chorób reumatycznych jako odrębną jednostkę kliniczną⁽¹⁾.

Na początku lat 70. ubiegłego wieku wprowadzono termin „spondyloartropatie seronegatywne”, oznaczający „grupę przewlekłych chorób zapalnych różniących się od reumatoidalnego zapalenia stawów nieobecnością czynnika reumatoidalnego w surowicy i obecnością ludzkiego antygenu leukocytnego (HLA-B27) oraz mających wspólne cechy w zakresie epidemiologii, etiopatogenezy, obrazu klinicznego i radiologicznego"⁽³⁾.

W 2005 roku przedstawiono podział spondyloartropatii (SpA) na pięć grup: zeszywniające zapalenie stawów kręgosłupa (ZZSK), łuszczycowe zapalenie stawów, reaktywne zapalenie stawów, zapalenie stawów związane z chorobami zapalnymi jelit oraz nieodróżnicowane zapalenie stawów kręgosłupa⁽³⁾. Każda jednostka może manifestować się zapaleniem stawów krzyżowo-biodrowych i zmianami zapalnymi odcinka lędźwiowego lub dystalnej części odcinka piersiowego kręgosłupa, prowadzącymi do zapalnego bólu kręgosłupa, oraz zapaleniem stawów obwodowych, które często występuje w postaci asymetrycznego zapalenia nielicznostawowego, zapalenia entez i objawów spoza układu mięśniowo-szkieletowego, takich jak zapalenie błony naczyniowej oka⁽³⁾.

Epidemiologia

W zależności od badanej populacji częstość występowania SpA waha się od 0,2 do 1,9%⁽³⁾. ŁZS zwykle rozpoczyna się między 30. a 50. rokiem życia, tak samo często u obu płci, jednak podtyp zajmujący kręgosłup występuje 3 razy częściej u mężczyzn^(3,4). Według definicji Molla i Wrighta (1973) łuszczycowe zapalenie stawów jest „przewlekłym zapaleniem stawów występującym u chorych z łuszczycą"⁽⁴⁾.

15% of patients, PsA symptoms and skin changes evolve simultaneously⁽⁵⁾.

The incidence of joint involvement depends on the clinical subset of psoriasis, which can be divided as follows: I type with early manifestations before the age of 40 (85% of patients, the highest incidence between the ages of 18 and 22, more severe, frequently complicated with arthritis), and II type with late symptoms, after the age of 40 (15%, the highest incidence between the ages of 57 and 60, with a mild course and infrequent arthritis)⁽⁶⁾.

Etiopathogenesis

The etiology of PsA remains undiscovered. Environmental factors (i.e. injury, infection) are taken into consideration in genetically predisposed population. In patients with the spine and sacroiliac joints involvement HLA-B27 antigen is more frequently detected, whereas in erosive subset – HLA-DR4 and in DIP joints involvement – HLA-DR7. Synovitis is characterized, like in rheumatoid arthritis (RA), by lymphocyte infiltrates and neoangiogenesis, synovio-cyte activation, release of proinflammatory cytokines, especially tumor necrosis factor α (TNF- α).

Differences between synovitis in RA and PsA were stated histopathologically: in PsA hypertrophy of synovial lining was reported to be smaller, edema of the sublining greater, more blood vessels and those of curved course (more linear in RA), thus greater hyperemia in PsA than in RA was detected^(6,7).

In the etiopathogenesis of PsA (like in the remaining SpA), the role of enthesitis within the spine and the peripheral joints is indicated, including that of an initial process triggering synovitis and osteitis, according to Tan and McGonagle^(8,9).

Clinical features

PsA is a disease of clinical heterogeneity, which may affect peripheral joints (peripheral disease) or the sacroiliac joints, and the spine (axial disease), where beyond synovitis inflammatory changes are observed in other tissues, in the form of enthesitis and dactylitis, which are regarded as hallmarks of this entity⁽¹⁰⁾.

In the clinical course of PsA, chronic inflammatory spinal pain, bi- or unilateral sacroiliac joint pain, as well as at entheses, clinically diagnosed as enthesitis, peripheral arthritis, dactylitis, skin and nail psoriasis are encountered.

In many cases symptoms of PsA correspond to those of RA: stiffness, pain, swelling, joint and neighboring soft tissue tenderness, range of motion limitation, morning stiffness and fatigue.

Both in PsA and RA, radiographic manifestations of early disease are often unclear and remain so until the disease is

Według badań częstość występowania ŁZS u chorych z łuszczycą skóry zawiera się w przedziale 5–42%⁽⁴⁾. Zajęcie skóry najczęściej (70% przypadków) występuje kilka lat przed zajęciem układu mięśniowo-szkieletowego. U 15% pacjentów objawy stawowe wyprzedzają zmiany skórne o mniej więcej 2 lata. W pozostałych 15% przypadków objawy ŁZS i zmiany skórne powstają jednocześnie⁽⁵⁾.

Częstość zajęcia stawów wynika z postaci klinicznej łuszczycy skóry; wyróżnia się dwa jej typy: typ I – z wczesnym początkiem objawów, przed 40. rokiem życia (85% chorych, szczyt zachorowania w wieku 18–22 lat, postać cięższa, często powikłana zapaleniem stawów), oraz typ II – z późnym początkiem objawów, po 40. roku życia (15% chorych, szczyt zachorowania w wieku 35–50 lat, o lżejszym przebiegu, rzadko wiązana zapaleniem stawów)⁽⁶⁾.

Etiopatogeneza

Etiologia ŁZS jest nieznaną. Pod uwagę bierze się rolę czynników środowiskowych (uraz, zakażenia) u osób z predyspozycją genetyczną. W postaci, w której występuje zajęcie kręgosłupa i stawów krzyżowo-biodrowych, częściej obecny jest antygen HLA-B27, w postaci nadżerkowej – HLA-DR4, a w postaci z zajęciem stawów DIP – HLA-DR7. Zapalenie błony maziowej stawów, podobnie jak w reumatoidalnym zapaleniu stawów (RZS), wiąże się z naciekami limfocytów oraz obecnością procesu neoangiogenezy; dochodzi w nim do aktywacji synowocytów i wydzielania cytokin prozapalnych, w szczególności TNF- α (*tumor necrosis factor alpha* – czynnik martwicy nowotworu typu alfa).

Badania histopatologiczne wykazały różnice pomiędzy zmienioną zapalnie błoną maziową w ŁZS i RZS: w ŁZS stwierdzono mniejszego stopnia przerost warstwy wyściółkowej błony maziowej, większy obrzęk warstwy podwyściółkowej oraz liczniejsze i bardziej kręte naczynia (bardziej prostoliniowy przebieg w RZS), a tym samym większe przekrwienie w ŁZS niż w RZS^(6,7).

W etiopatogenezie ŁZS, jednostki z grupy SpA, wskazuje się na znaczenie *enthesitis* w obrębie kręgosłupa osiowego i stawów obwodowych, w tym także jako procesu inicjującego zapalenie błony maziowej jam stawów (*synovitis*) i zapalenie kości (*osteitis*), zgodnie z Tan i McGonagle'em^(8,9).

Obraz kliniczny

ŁZS jest chorobą wykazującą kliniczną heterogenność, z możliwym zajęciem zarówno szkieletu obwodowego, jak i osiowego (postać obwodowa oraz postać osiowa), w której obok zapalenia jam stawów zmiany zapalne widoczne są w wielu innych tkankach, m.in. w postaci zapalenia entez i zapalenia palca, uznawanych za objawy charakterystyczne dla tej jednostki⁽¹⁰⁾.

W obrazie klinicznym ŁZS występuje przewlekły ból kręgosłupa, dolegliwości bólowe stawów krzyżowo-biodrowych

established, when more distinctive features may be seen. On the contrary to RA, patients with PsA usually occur to be seronegative for rheumatoid factor (RF). Moreover, joint involvement in PsA is often asymmetric and may be oligoarticular, whereas in RA is usually symmetric and polyarticular⁽⁴⁾.

For years PsA was believed to be a mild disease, yet recent studies have shown that it can lead to significant deformations and severe joint damage; in approximately 40% of patients erosive joint disease has been reported⁽⁴⁾.

Classification criteria for PsA

The original criteria from 1973 according to Moll and Wright^(1,11) are the most straightforward and has most frequently been used prior to 2006. They include:

1. Inflammatory arthritis (peripheral arthritis and/or sacroiliitis or spondylitis)
2. The presence of psoriasis
3. The (usual) negative serological test for RF.

In 2006 The Classification of Psoriatic Arthritis (CASPAR) Study Group criteria were introduced as a new classification criteria for PsA^(1,12,13). On the contrary to Moll and Wright's criteria, Caspar Study Group criteria provide a diagnosis of PsA in patients without skin psoriasis. In order to increase their sensitivity, additional features such as dactylitis, nail psoriasis and positive family history were included (Tab. 1). These are of the most frequent clinical use.

Several new classifications of PsA have been suggested, for example Marsal et al. distinguished axial and peripheral disease, Helliwell's, who divided PsA into three groups, including SAPHO, the Assessment of SpondyloArthritis (ASAS) group that in 2009 established peripheral and axial arthritis (Tab. 2), and also McGonagle's, who proposed a unification of pathologic classification basing on the study

Psoriatic arthritis can be diagnosed in a patient presenting with inflammatory articular disease (peripheral arthritis, spondylitis and sacroiliitis, or enthesitis) with ≥ 3 points from the following:
1. Evidence of current psoriasis (psoriatic skin changes judged by a rheumatologist or dermatologist), a personal or family history of psoriasis (in a first- or second-degree relative) – score of 1 evidence of current psoriasis – 2 points
2. Typical psoriatic nail dystrophy (onycholysis, pitting and hyperkeratosis) observed on current physical examination – 1 point
3. A negative test result for the presence of rheumatoid factor by any method (except latex), preferably by enzyme-linked immunosorbent assay (ELISA) or nephelometry – 1 point
4. Dactylitis, defined as swelling of an entire digit (i.e. sausage finger) either current or in a history recorded by a rheumatologist – 1 point
5. Radiographic evidence of juxtaarticular new bone formation, appearing as ill-defined ossification near joint margins (but excluding osteophyte formation) on plain radiographs of the hand or foot – 1 point

Tab. 1. CASPAR – classification criteria for psoriatic arthritis

obu- albo jednostronne, bolesność w rzucie entez, klinicznie rozpoznawane jako ich zapalenie (*enthesitis*), zapalenie stawów obwodowych kończyn górnych i dolnych, palce kielbaskowate (*dactylitis*), łuszczyca skóry i paznokci.

W wielu przypadkach objawy ŁZS są podobne do objawów RZS: sztywność, ból, obrzęk lub tkliwość w rzucie stawu i okolicznych tkanek miękkich, ograniczenie ruchomości, sztywność poranna i zmęczenie.

Zarówno w ŁZS, jak i RZS obraz radiograficzny we wczesnych etapach choroby jest niejednoznaczny i nie ulega zmianie, dopóki nie wystąpią bardziej charakterystyczne cechy w zaawansowanych stadiach. W przeciwieństwie do RZS chorzy na ŁZS są zwykle seronegatywni na obecność czynnika reumatoidalnego (*rheumatoid factor*, RF). Ponadto zajęcie stawów w przebiegu ŁZS jest często asymetryczne i nielicznostawowe, podczas gdy w RZS jest zazwyczaj symetryczne i wielostawowe⁽⁴⁾.

Przez lata uważano, że ŁZS jest chorobą łagodną, jednak ostatnie badania wykazały, że może prowadzić do znacznych zniekształceń i uszkodzenia stawów; u około 40% chorych zaraportowano postać nadżerkową⁽⁴⁾.

Kryteria klasyfikacyjne ŁZS

Oryginalne kryteria Molla i Wrighta^(1,11) z 1973 roku miały największe zastosowanie praktyczne do 2006 roku. Wyróżniały:

- 1) zapalenie stawów (obwodowych, krzyżowo-biodrowych lub kręgosłupa);
- 2) obecność łuszczycy;
- 3) negatywny (zwykle) test serologiczny na czynnik reumatoidalny.

W 2006 roku grupa CASPAR (The Classification of Psoriatic Arthritis Study Group) zaproponowała nowe kryteria klasyfikacyjne ŁZS^(1,12,13). W przeciwieństwie do kryteriów

ŁZS można rozpoznać u chorego z zapaleniem stawów obwodowych, zapaleniem kręgosłupa i zapaleniem stawów krzyżowo-biodrowych lub zapaleniem entez oraz po spełnieniu ≥ 3 z poniższych kryteriów:
1. Łuszczycowe zapalenie skóry, łuszczyca w wywiadzie – 1 pkt aktualne zmiany łuszczycowe – 2 pkt
2. Typowe zmiany łuszczycowe paznokci (onycholiza, zagłębienia w płytce paznokciowej, hiperkeratoza) stwierdzone w badaniu przedmiotowym – 1 pkt
3. Negatywny wynik badania na obecność czynnika reumatoidalnego jakimkolwiek testem (z wyjątkiem testu lateksowego), najlepiej immunoenzymatycznym (ELISA) lub metodą nefelometryczną – 1 pkt
4. Zapalenie palców (<i>dactylitis</i>), definiowane jako obrzęk całego palca (tzw. palec kielbaskowaty), obecne lub w wywiadzie, stwierdzone przez reumatologa – 1 pkt
5. Przystawowe zmiany proliferacyjne, nieostro odgraniczone, występujące przy krawędziach stawowych (z wyjątkiem zmian osteofitycznych), widoczne na radiogramach rąk i stóp – 1 pkt

Tab. 1. Kryteria klasyfikacyjne CASPAR łuszczycowego zapalenia stawów

Peripheral arthritis (usually asymmetric inflammation of joints within lower extremities, enthesitis, dactylitis (sausage fingers) plus:	
≥ 1 SpA feature: psoriasis Crohn's Disease or Ulcerative Colitis preceding infection HLA-B27 uveitis sacroiliitis on plain radiography or MRI	≥ 2 other SpA features: arthritis enthesitis dactylitis/sausage-like toe or digit inflammatory back pain family history of SpA

Tab. 2. ASAS classification criteria for peripheral spondyloarthritis

Five subtypes of psoriatic arthritis:
1. Symmetrical peripheral polyarthritis resembling RA
2. Asymmetrical mono- or oligoarthritis usually involving the knee and small peripheral joints
3. Axial spondyloarthropathy
4. Predominant DIP joint involvement
5. Arthritis mutilans associated with destruction, osteolysis, telescoping of fingers

Tab. 3. Five subtypes of psoriatic arthritis according to Moll and Wright

results showing that enthesitis in PsA is common in all sites of inflammation⁽⁴⁾.

According to ASAS classification criteria^(14,15), axial disease can be diagnosed upon radiologic criteria, based on unilateral sacroiliitis on plain radiography or active inflammatory changes on magnetic resonance imaging (MRI), also starting with unilateral manifestation (see next part of the paper: Magnetic Resonance Imaging). Diagnosis of peripheral arthritis is based on the involvement of peripheral joints and entheses (Tab. 2).

Despite that whole scope of proposed classification criteria, the Moll and Wright system is still widely used and approved. It considers the fact that PsA can adopt different clinical patterns, thus the classification of 5 subtypes of the disease has been implemented⁽¹⁶⁾ (Tab. 3).

The listed above subtypes can overlap or a patient may be affected by several kinds at the time. Additionally, an accurate assessment of the frequency of each pattern is complicated, as they may alter in a patient over time^(4,6,8,16).

Symmetric polyarthritis affects more than five joints. It is symmetric and manifests itself with changes in multiple joints of the fingers, wrists and toes and in 15%–20% of cases cannot be differentiated from RA as it can destroy joints in a similar pattern. Patients are RF-negative.

Asymmetric oligoarthritis is the most frequent form of PsA (ca. 70% of patients), which affects less than 5 peripheral joints, with asymmetric involvement of several small joints (interphalangeal and metacarpophalangeal) or large joints, especially the ankle, knee and the shoulder.

Zapalenie stawów obwodowych – zwykle niesymetryczne zapalenie stawów kończyn dolnych; zapalenie przyczepów ścięgien, więzadeł, torebki, powięzi (<i>enthesitis</i>); zapalenie palców (palce kiełbaskowate, <i>dactylitis</i>) oraz:	
≥1 objaw SpA: łuszczyca choroba Leśniowskiego–Crohna, wrzodziejące zapalenie jelita grubego poprzedzające zakażenie obecność HLA-B27 zapalenie błony naczyniowej oka zapalenie stawów krzyżowo-biodrowych w klasycznym RTG lub MRI	≥2 objawy SpA: zapalenie stawów zapalenie przyczepów ścięgniętych zapalenie palców/palec kiełbaskowaty zapalny ból kręgosłupa dodatni wywiad rodzinny w kierunku SpA

Tab. 2. Kryteria klasyfikacyjne ASAS dla obwodowej postaci zapalenia stawów kręgosłupa

Pięć podtypów łuszczykowego zapalenia stawów:
1. Symetryczne zapalenie wielu stawów obwodowych, przypominające RZS
2. Asymetryczne zapalenie pojedynczego stawu bądź zapalenie wielostawowe, zajmujące najczęściej staw kolanowy i małe stawy obwodowe
3. Postać osiowa
4. Podtyp z dominującym zajęciem stawów DIP
5. Postać nadżerkowa <i>arthritis mutilans</i> , manifestująca się zmianami destrukcyjnymi, osteolizą, występowaniem tzw. palców teleskopowych

Tab. 3. Pięć podtypów łuszczykowego zapalenia stawów według Molla i Wrighta

Molla i Wrighta system klasyfikacyjny CASPAR umożliwia rozpoznanie ŁZS u chorych bez łuszczyca skóry. W celu zwiększenia czułości do oceny wprowadzono dodatkowe elementy, takie jak zapalenie palca, łuszczyca paznokci i dodatni wywiad rodzinny (tab. 1). Są one najczęściej stosowane w praktyce.

Istnieje kilka nowych klasyfikacji ŁZS. Marsal i wsp. rozróżnili postać osiową i obwodową, Helliwell podzielił ŁZS na trzy grupy, w tym zespół SAPHO, grupa ASAS (Assessment of SpondyloArthritis) ustanowiła w 2009 roku postać obwodową i osiową choroby (tab. 2), natomiast McGonagle ujedynił klasyfikację na podstawie wyników swoich badań, które pokazały, że *enthesitis* w ŁZS jest często spotykane we wszystkich miejscach zapalenia⁽⁴⁾.

Zgodnie z klasyfikacją ASAS^(14,15) postać osiowa może być rozpoznana na podstawie kryteriów radiologicznych, czyli jednostronnego zapalenia stawów krzyżowo-biodrowych w radiografii klasycznej albo aktywnych zmian zapalnych stwierdzanych w badaniu metodą rezonansu magnetycznego (MR), również rozpoczynających się od zmian jednostronnych (patrz druga część artykułu, podrozdział *Badanie metodą rezonansu magnetycznego*). Diagnoza postaci obwodowej opiera się na zajęciu stawów obwodowych i entez (tab. 2).

Mimo wielu propozycji system Molla i Wrighta jest wciąż powszechnie używany i akceptowany. Uwzględnia on fakt,

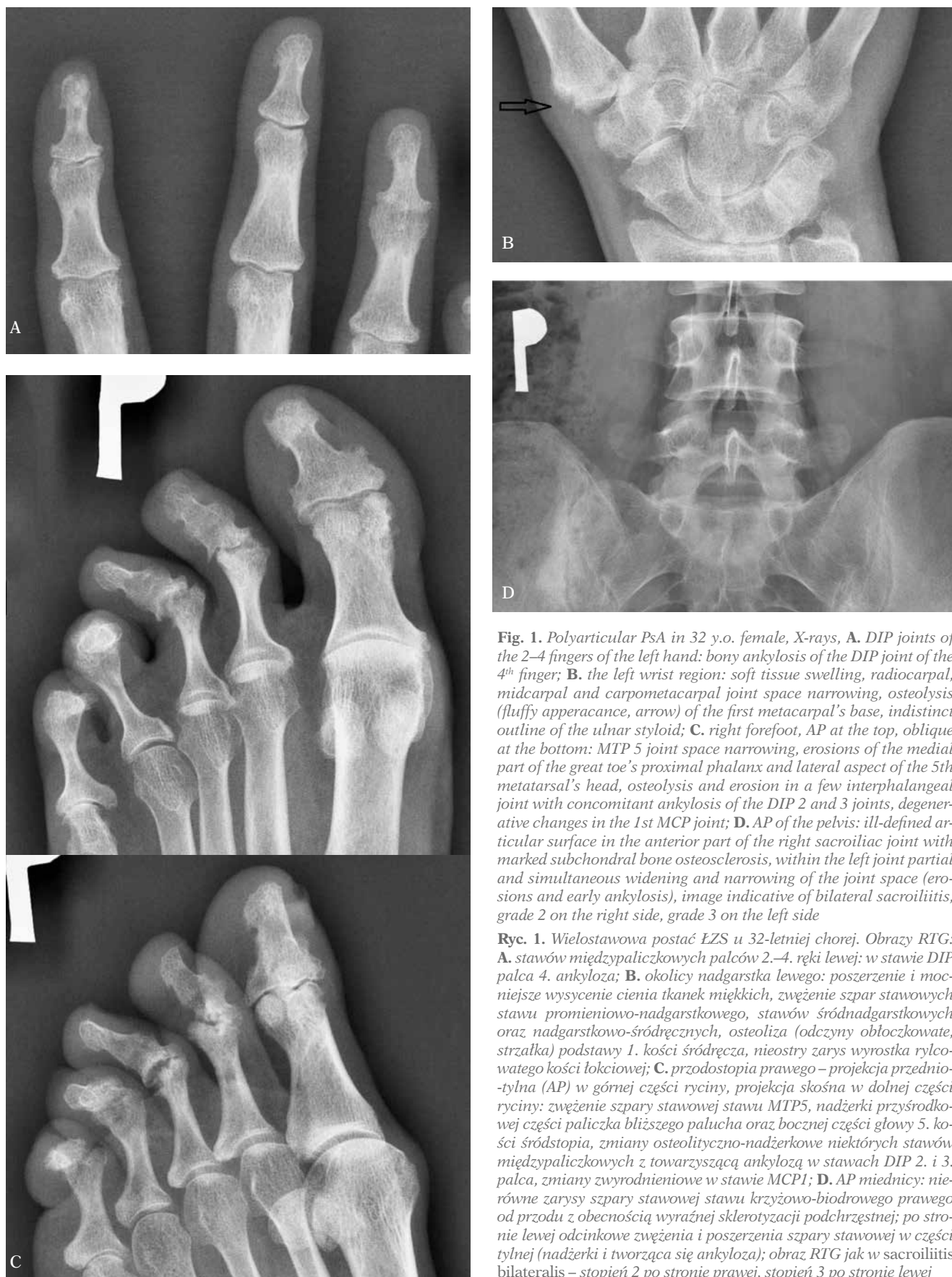

Fig. 1. Polyarticular PsA in 32 y.o. female, X-rays, **A.** DIP joints of the 2–4 fingers of the left hand: bony ankylosis of the DIP joint of the 4th finger; **B.** the left wrist region: soft tissue swelling, radiocarpal, midcarpal and carpometacarpal joint space narrowing, osteolysis (fluffy appearance, arrow) of the first metacarpal's base, indistinct outline of the ulnar styloid; **C.** right forefoot, AP at the top, oblique at the bottom: MTP 5 joint space narrowing, erosions of the medial part of the great toe's proximal phalanx and lateral aspect of the 5th metatarsal's head, osteolysis and erosion in a few interphalangeal joints with concomitant ankylosis of the DIP 2 and 3 joints, degenerative changes in the 1st MCP joint; **D.** AP of the pelvis: ill-defined articular surface in the anterior part of the right sacroiliac joint with marked subchondral bone osteosclerosis, within the left joint partial and simultaneous widening and narrowing of the joint space (erosions and early ankylosis), image indicative of bilateral sacroiliitis, grade 2 on the right side, grade 3 on the left side

Ryc. 1. Wielostawowa postać EZS u 32-letniej chorej. Obrazy RTG: **A.** stawów międzypaliczkowych palców 2.–4. ręki lewej: w stawie DIP palca 4. ankyloza; **B.** okolicy nadgarstka lewego: poszerzenie i mocniejsze wysycenie cienia tkanek miękkich, zwężenie szpar stawowych stawu promieniowo-nadgarstkowego, stawów śródnadgarstkowych oraz nadgarstkowo-śródręcznych, osteoliza (odczyny obłoczkowate, strzałka) podstawy 1. kości śródręcza, nieostry zarys wyrostka rylcowatego kości łokciowej; **C.** przodostopia prawego – projekcja przednio-tylna (AP) w górnej części ryciny, projekcja skośna w dolnej części ryciny: zwężenie szpary stawowej stawu MTP5, nadżerki przyśrodkowej części paliczka bliższego palucha oraz bocznej części głowy 5. kości śródstopia, zmiany osteolityczno-nadżerkowe niektórych stawów międzypaliczkowych z towarzyszącą ankylozą w stawach DIP 2. i 3. palca, zmiany zwyrodnieniowe w stawie MCP1; **D.** AP miednicy: nierówne zarysy szpary stawowej stawu krzyżowo-biodrowego prawego od przodu z obecnością wyraźnej sklerotyzacji podchrzęstnej; po stronie lewej odcinkowe zwężenia i poszerzenia szpary stawowej w części tylnej (nadżerki i tworząca się ankyloza); obraz RTG jak w sacroiliitis bilateralis – stopień 2 po stronie prawej, stopień 3 po stronie lewej

Axial spondyloarthritis affects sacroiliac joints and the spine and may result in fusion of the vertebrae. This infrequent form affects approximately 5% of patients with PsA. Concomitant peripheral arthritis is reported in about 40% of patients with spondylitis SpA.

DIP joint of the hand and feet involvement, often associated with nail dystrophy is a form distinctive for PsA with unique clinical features and changes in DIP joints (5%–12% of cases), where along erosions, proliferative changes are observed.

Arthritis mutilans involves osteolysis of the DIP and proximal interphalangeal (PIP) joints of the hand and foot and leads to severe deformations. With the prevalence between 5–16% in PsA patients, this erosive disease affects small joints in the form of dissolution or resorption of the distal parts of bones, resulting in “pencil in cup” or whittling appearance, especially in phalangeal tufts. If the disease progresses, shortening of the digits, recognized clinically as telescoping or “opera glass” of the digits occur with marked fingers deformations known as arthritis mutilans. In this case a joint may be often ankylotic and dislocated. Despite the common recognition of its phenotype, immunopathogenesis data remains ambiguous. However, bone edema, bone erosions and new bone formation are common in this form.

Plain radiography

Early inflammatory changes in PsA affect soft tissue and bone marrow and cannot be detected with the use of plain radiography, or the image is indistinctive (for example soft tissue swelling, increased radiodensity of juxtaarticular soft tissue)⁽¹⁶⁾. With the disease progression this image becomes similar to RA, i.e. joint space narrowing and erosions develop. Characteristic radiographic features of PsA occur in an advanced disease mainly within synovial joints, but also fibrocartilaginous joints, such as sacroiliac joints, and entheses of the tendons and ligaments^(8,10,16) (Fig. 1).

Peripheral joints

Typical inflammatory destructive lesions in hand and foot in PsA are as follows (Fig. 2 and 3):

- dactylitis (so-called sausage digit) seen on radiographs as soft tissue swelling of an entire digit resulting from inflammatory changes in the DIP and PIP joints, flexor tenosynovitis, finger's joints synovitis or inflammation of subcutaneous and extrasynovial soft tissues;
- marked deformity of fingers;
- destructive changes, i.e. subchondral cyst and erosions, are commonly detected in DIP joints of hand and foot and IP joint of the big toe with distinctive spike-like or fluffy proliferative alterations on joint surface margins and phalangeal tuft;
- phalangeal tuft acroosteolysis;
- osteolytic lesions of the phalanx, which constitutes so-called pencil in cup deformity;
- bone ankylosis;

że ŁZS może mieć zróżnicowany obraz kliniczny, dlatego zastosowano podział na pięć podtypów choroby⁽¹⁶⁾ (tab. 3).

Przedstawione powyżej podtypy mogą się nakładać bądź chory może prezentować cechy kilku z nich jednocześnie. Ponadto dokładna ocena częstości występowania każdego z nich jest skomplikowana, jako że w czasie trwania choroby jedne objawy mogą ustępować, zastępowane innymi^(4,6,8,16).

Symetryczne zapalenie wielostawowe dotyczy więcej niż pięciu stawów. Objawy są symetryczne i występują w wielu stawach palców rąk, nadgarstków i palców stóp. W 15–20% przypadków diagnostyka różnicowa z RZS nie jest możliwa, ponieważ dochodzi do zbliżonego formą niszczenia stawów. Nie stwierdza się obecności czynnika RF.

Asymetryczne zapalenie nielicznostawowe jest najczęstszą postacią ŁZS (około 70% przypadków). Zajmuje mniej niż pięć stawów obwodowych. Chorzy prezentują asymetryczne objawy ze strony kilku małych stawów (międzyfalczkowych, śródrečno-palczkowych) lub dużych stawów, szczególnie stawu skokowego, kolanowego i łopatkowo-ramiennego.

Postać osiowa manifestuje się zajęciem stawów krzyżowo-biodrowych i stawów kręgosłupa, może też prowadzić do ankylozy trzonów kręgowych. Ta rzadko występująca postać dotyka około 5% chorych na ŁZS. Współwystępowanie zapalenia stawów obwodowych stwierdza się u blisko 40% pacjentów z zapaleniem stawów kręgosłupa w przebiegu SpA.

Zajęcie stawów DIP ręki i stopy, często związane z dystrofią paznokci, jest patognomoniczną formą ŁZS, w której obserwuje się charakterystyczne objawy kliniczne w stawach DIP (5–12% przypadków), czyli współwystępowanie nadzerek i zmian proliferacyjnych.

Postać nadzerekowa arthritis mutilans manifestuje się osteolizą w stawach DIP oraz w stawach międzypalczkowych bliższych (PIP) palców rąk i stóp, prowadząc do znacznych deformacji. Występuje u 5–16% u chorych na ŁZS. Zajmuje małe stawy w postaci lizy lub resorpcji dystalnych części kości, szczególnie guzowatości paznokciowych, i może prowadzić do deformacji typu ołówka w kubku czy zatemperowanego ołówka. Jeśli choroba postępuje, skrócenie palców, rozpoznawane klinicznie jako tzw. palce teleskopowe czy lornetkowate, razem z ich znacznymi deformacjami, tworzą obraz *arthritis mutilans*. W tym przypadku w stawie często widoczne są ankyloza i nieprawidłowe ustawienie. Pomimo powszechnie znanego fenotypu immunopatogeneza pozostaje niejasna. Wiadomo jednak, że obrzęk szpiku kostnego, nadzereki kostne i zmiany proliferacyjne są często spotykane w tej postaci.

Klasyczna radiografia

Wczesne zmiany zapalne w przebiegu ŁZS, zajmujące tkanki miękkie i szpik kostny, nie mogą zostać wykryte przy użyciu rentgenodiagnostyki albo ich obraz jest niecharakterystyczny (np. poszerzenie cienia tkanek miękkich,

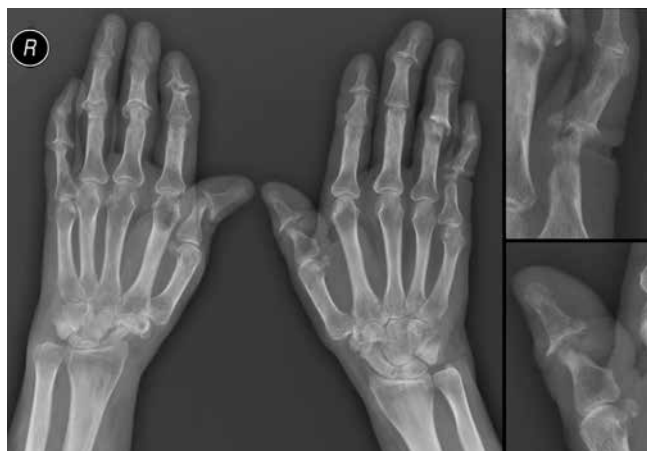

Fig. 2. X-ray of the hands of the 53 y.o. female patient with PsA and erosive osteoarthritis, on the left – AP, on the right – PIP joint of the 5th left finger and IP joint of the left thumb enlarged: soft tissue swelling of the ulnar side of the left wrist, malalignment of the DIP joint of the 2nd finger of the right and 3rd finger of the left hand, subluxation of the IP joint of the right thumb and left hand's PIP 4 joint, joint space narrowing in a few interphalangeal joints and in both wrist regions, with concomitant destructive changes and decreased distance between articular surface of the distal radius and the base of the 3rd metacarpal on the right side, gross and juxtaarticular osteoporosis, destructive changes in a few PIP and DIP joints (gull-wing appearance, erosive osteoarthritis), osteolytic and erosive lesions (stuffy appearance in the course of PsA) in PIP joint of the 5th left finger and IP joint of the left thumb, with proximal phalangeal shortening (telescoping of finger), degenerative cyst in the head of the proximal phalanx of the 4th left finger, erosion on the lateral side of the base of the proximal phalanx of the 2nd right finger

Ryc. 2. RTG rąk 53-letniej chorej na ŁZS i postaci nadżerkową choroby zwyrodnieniowej stawów; strona lewa – projekcja AP, strona prawa – staw PIP palca 5. ręki lewej i IP kciuka lewego w powiększeniu: poszerzenie i mocniejsze wysycenie cienia tkanek miękkich okolicy nadgarstka od strony łokciowej, nieprawidłowe ustawienie w stawach DIP palca 2. ręki prawej oraz palca 3. ręki lewej, podwichnięcie w stawie IP kciuka prawego oraz PIP 4 ręki lewej, zwężenie szpary stawowej niektórych stawów międzypaliczkowych rąk oraz stawów okolicy nadgarstków, po stronie prawej z towarzyszącymi zmianami destrukcyjnymi oraz zmniejszeniem odległości między powierzchnią stawową dystalnej części kości promieniowej a powierzchnią stawową podstawy 3. kości śródreza, osteoporoza uogólniona i przystawowa, zmiany destrukcyjne niektórych stawów PIP i DIP (objaw mewy, postać nadżerkowa choroby zwyrodnieniowej), zmiany osteolityczno-nadżerkowe (odczyny obłoczkowate w przebiegu ŁZS) stawu PIP palca 5. ręki lewej oraz stawu IP kciuka lewego, ze skróceniem jego paliczka bliższego (palec teleskopowy), torbiel zwyrodnieniowa głowy paliczka bliższego palca 4. ręki lewej, nadżerka bocznej części podstawy paliczka bliższego palca 2. ręki prawej

- coexistence of osteolysis and ankylosis in joints of the same anatomical region (hand, foot);
- periostitis along metaphyses and shafts of digits of the hand and foot;
- perisoteal and endosteal bone formation, which may increase bone density of an entire phalanx (*ivory phalanx*);
- juxtaarticular and gross osteoporosis (less frequent than in RA);
- asymmetric distribution.

Early erosive changes are quite common in PsA – they develop in 15–47% of patients within first two years of a dis-

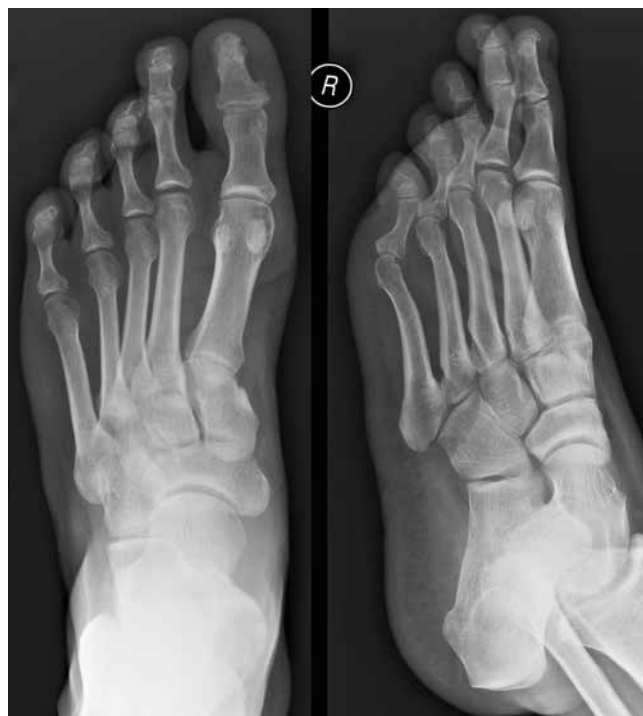

Fig. 3. Foot radiograph of the 42 y.o. male patient with PsA, AP on the left, oblique on the right: osteoporosis, well-defined area of the decreased bone density in the medial part of the big toe's proximal phalanx, uneven outline of the big toe's distal bony phalanx with inflammatory cysts and medial erosion, increased bone density of the distal phalanx of the big toe (*ivory phalanx*)

Ryc. 3. RTG stopy 42-letniego chorego na ŁZS; po stronie lewej projekcja AP, po stronie prawej projekcja skośna: osteoporoza, dobrze ograniczony obszar rozrzedzonej struktury kostnej w części przyśrodkowej paliczka bliższego palucha, nierówny zarys guzowatości paznokciowej palucha z obecnością geod i nadżerki od strony przyśrodkowej, wzmożone wysycenie struktury kostnej paliczka dystalnego palucha (*ivory phalanx*)

wzmożone wysycenie cienia tkanek miękkich okołostawowych)⁽¹⁶⁾. W miarę postępu choroby zmiany upodabniają się do obserwowanych w przebiegu RZS, takich jak zwężenie szpar stawowych i powstawanie nadżerek. Charakterystyczne cechy radiograficzne ŁZS ujawniają się w zaawansowanych etapach choroby, głównie w obrębie stawów maziówkowych, ale również chrzęstno-włóknistych, takich jak stawy krzyżowo-biodrowe, oraz w przyczepach ścięgien i więzadeł^(8,10,16) (ryc. 1).

Stawy obwodowe

Do typowych destrukcyjnych zmian zapalnych rąk i stóp w przebiegu ŁZS należą (ryc. 2 i 3):

- zapalenie palca (*dactylitis*, tzw. palec kielbaskowaty) – widoczne na radiogramach jako poszerzenie cienia tkanek miękkich całego palca, powstałe w wyniku zmian zapalnych stawów DIP i PIP, zapalenia pochewkowo-ścięgnistego zginaczy, zapalenia błony maziowej stawów lub zapalenia tkanki podskórnej i pozastawowych tkanek miękkich;

ease⁽⁷⁾. Early erosions, like in RA, are marginal and well-defined, but as the disease progresses they become irregular and ill-defined because of periosteal bone formation adjacent to erosions, which can make an erosion of a speculated appearance, particularly towards its margins^(4,16). A high-resolution micro-computed tomography showed that erosions in PsA are smaller and deeper; and that, unlike in RA, there is no preponderance to radial side⁽⁷⁾. Bone repair processes are more active in PsA than in RA and in PsA they integrate destructive elements with anabolic bone responses – such a combination promotes periostitis and formation of enthesophytes or osteophytes⁽⁷⁾. Other detectable changes are soft tissue swelling, due to dactylitis, and periostitis, which usually affects the bony shaft⁽¹⁶⁾.

If the disease progresses despite treatment, the bone destruction may worsen and erosions become more irregular and indistinct, simultaneously with new bone formation. This may result in some distinctive deformities, including “pencil in cup” deformity affecting usually the DIP joint (pencil-like thinning of the head of middle phalanx due to erosion and osteolysis and cup-like erosive changes of the base of distal phalanx with new bone formation that expands and curves laterally), or can lead to gross osteolysis^(4,16). These features are a typical radiographic image of arthritis mutilans.

The DIP joints are usually affected firstly, yet asymmetric erosions may be detected radiographically in the MCP, PIP joints and the carpus. Additionally, phalangeal tufts and sites of entheses may be involved⁽⁴⁾.

Abnormalities are much more frequently diagnosed in hands than in feet, being nearly in the ratio of 2:1. MTP and (IP) joints of feet are of common involvement, particularly the IP joint of the great toe^(4,16).

Radiodensity of an entire phalanx may be increased by periosteal and endosteal bone formation which can result in “ivory” phalanx⁽⁴⁾. This finding, although rare, is a unique and specific radiographic manifestation of PsA.

Out of 7 radiological features seen in hand and feet joints, (i.e. interphalangeal bony ankylosis, DIP erosive changes, juxtaarticular new bone formation, joint osteolysis, radiographic involvement, tuft osteolysis, any peripheral X-ray feature) Avila⁽¹⁷⁾ showed that juxtaarticular new bone formation, joint osteolysis and phalangeal periostitis were excellent markers of PsA. However, the only feature independently associated with PsA in a multivariate logistic regression analysis was juxtaarticular new bone formation. Thus, it was the one included in CASPAR criteria.

Spine

PsA syndesmophytes not always can be differentiated from those appearing in ankylosing spondylitis (AS) due to the presence of the “bamboo” spine in both entities. However, usually an early spine involvement in PsA manifests itself with asymmetric syndesmophytes that are roughly linear or

- znaczne deformacje palców;
- zmiany destrukcyjne, tzn. geody (torbiele) zapalne i nadżerki – widoczne typowo w stawach DIP rąk i stóp oraz w stawie IP palucha, z charakterystycznymi igiełkowatymi albo obłoczkowatymi odczynami proliferacyjnymi krawędzi powierzchni stawowych oraz guzowatości paznokciowych;
- akroosteoliza guzowatości paznokciowych;
- osteoliza paliczek, dająca obraz tzw. ołówka w kubku;
- ankyloza kostna;
- współwystępowanie osteolizy i ankylozy w stawach tej samej okolicy anatomicznej (ręka, stopa);
- odczyny okostnowe w częściach przynasadowych i wzdłuż trzonów paliczek palców rąk i stóp;
- nawarstwienia okostnowe i śródkostne zagęszczenie tkanki kostnej, które mogą dać obraz tzw. paliczka z kości słoniowej (*ivory phalanx*);
- osteoporoza okołostawowa i uogólniona (rzadziej niż w RZS);
- asymetria zmian.

Wczesne zmiany nadżerkowe są dość częste w ŁZS – rozwijają się u 15–47% chorych w pierwszych 2 latach choroby⁽⁷⁾. Nadżerki, podobnie jak w RZS, są brzeżne i dobrze ograniczone, jednak wraz z postępem choroby stają się nieregularne i o zatartych brzegach – jest to wynik reakcji okostnowej, która może prowadzić do wystąpienia „igiełkowatego” odczynu, szczególnie na brzegach zmiany nadżerkowej^(4,16). Badania z użyciem tomografii komputerowej wysokiej rozdzielczości wykazały dodatkowo, że nadżerki w ŁZS są mniejsze i głębsze w porównaniu z RZS, poza tym nie zaobserwowano predylekcji do strony promieniowej⁽⁷⁾. Co charakterystyczne, procesy naprawcze, anaboliczne kości są bardziej aktywne w ŁZS niż w RZS, w efekcie czego dochodzi do tworzenia się entezofitów i osteofitów⁽⁷⁾. Inne widoczne zmiany to obrzęk tkanek miękkich, w wyniku *dactylitis*, i odczyny okostnowe, występujące najczęściej wzdłuż trzonów kości⁽¹⁶⁾.

Jeżeli choroba postępuje mimo leczenia, rozwija się komponent destrukcyjny. W konsekwencji nadżerki stają się bardziej nieregularne i niewyraźne, poza tym obserwuje się tworzenie odczynów proliferacyjnych. Może to prowadzić do wystąpienia charakterystycznych zniekształceń, m.in. typu ołówka w kubku, dotyczącego zwykle stawu DIP (głowy paliczek środkowych przyjmują wygląd zatemperowanych ołówków w wyniku obecności nadżerek i osteolizy, natomiast podstawy paliczek dystalnych przypominają odwrócone kubki, co jest wyrazem zmian proliferacyjnych, które wydłużając się, ulegają zagięciu). Może również wystąpić uogólniona osteoporoza^(4,16). Taki obraz radiograficzny jest typowy dla postaci nadżerkowej *arthritis mutilans*.

Zwykle jako pierwsze zajęte zostają stawy DIP, chociaż asymetrycznie rozmieszczone nadżerki mogą być widoczne na radiogramach również w stawach śródrečno-palczkowych (MCP), PIP i nadgarstka. Poza tym może dojść do zajęcia guzowatości paznokciowych oraz entez⁽⁴⁾.

Nieprawidłowości są znacznie częściej stwierdzane w stawach rąk niż stóp, w stosunku około 2:1. W stopie najczę-

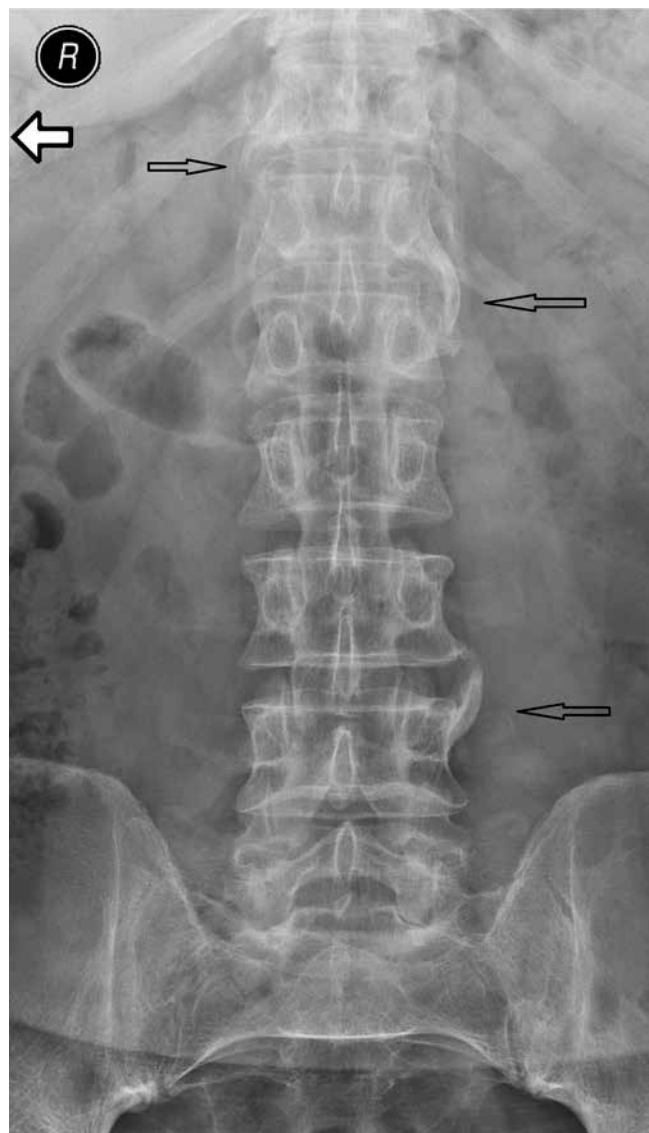


Fig. 4. Lumbar spine AP X-ray of the 34 y.o. female patient with suspected PsA: osteoporosis, parasyndesmophytes in the thoracolumbar junction and on the left side of 4th lumbar vertebra (arrows), uneven articular surface of the sacroiliac joints as in erosions – changes indicative of bilateral sacroiliitis, grade 2

Ryc. 4. RTG AP odcinka lędźwiowego kręgosłupa 34-letniej chorej z podejrzeniem ŁZS: osteoporoza, grube syndesmofity w przejściu Th/L oraz na poziomie kręgu L4 po stronie lewej (strzałki), nierówności powierzchni stawowych stawów krzyżowo-biodrowych sugerujące obecność nadżerek – obraz może odpowiadać sacroiliitis bilateralis, stopień 2

curvilinear, thick, fluffy and parallel to the lateral surface of vertebral bodies and intersomatic spaces⁽³⁾ that increase in size, defined as defined as parasyndesmophytes or non-marginal, bulky syndesmophytes (Fig. 4).

Significant size, asymmetric distribution with skipped vertebral bodies levels, or sometimes unilateral, and separation from the lateral aspect of the vertebral bodies are the main radiographic features differentiating psoriatic syndesmophytes (para-syndesmophytes) from

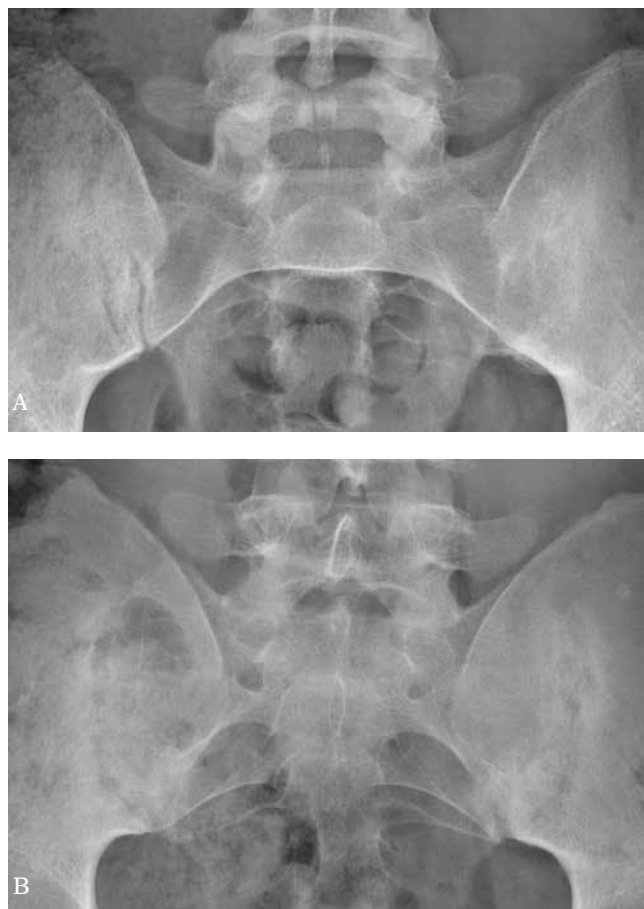

Fig. 5. AP radiograph of the sacroiliac joints: **A.** bilateral sacroiliitis, grade 2 on the right, grade 4 on the left, spina bifida of the last lumbar vertebra and S1; **B.** ill-defined articular surface of the sacroiliac joints and subchondral bone osteosclerosis, partial and simultaneous widening and narrowing of the joint space (erosions and early ankylosis), image indicative of bilateral sacroiliitis, grade 3

Ryc. 5. RTG AP stawów krzyżowo-biodrowych: **A.** sacroiliitis bilateralis – stopień 2 po stronie prawej, stopień 4 po stronie lewej, spina bifida ostatniego kręgu lędźwiowego i kręgu S1; **B.** nierówne powierzchnie stawowe stawów krzyżowo-biodrowych z obecnością podchrzęstnej sklerotyzacji, jednoczesne odcinkowe zwężenia i poszerzenia szpar stawowych (nadżerki i tworząca się ankyloza), obraz jak w przebiegu sacroiliitis bilateralis, stopień 3

ściej zajmowane są stawy śródstopno-paliczkowe (MTP) i IP, zwłaszcza staw IP palucha^(4,16).

Wzmoczone wysycenie struktury kostnej całego paliczka może wynikać z tworzenia się nawarstwień okostnowych i zmian proliferacyjnych śródkostnych, które mogą dawać obraz tzw. paliczka z kości słoniowej⁽⁴⁾. Objaw ten występuje rzadko, ale jest charakterystyczną manifestacją radiograficzną ŁZS.

Avila i wsp.⁽¹⁷⁾ wykazali, że spośród siedmiu cech radiologicznych stwierdzanych w stawach rąk i stóp (ankyloza stawów międzypaliczkowych, nadżerki w stawach DIP, odczyn proliferacyjny okołostawowe, osteoliza w obrębie stawu, obecne zmiany na radiogramach, osteoliza guzowatości paznokciowych, jakkolwiek patologia stawów obwodo-

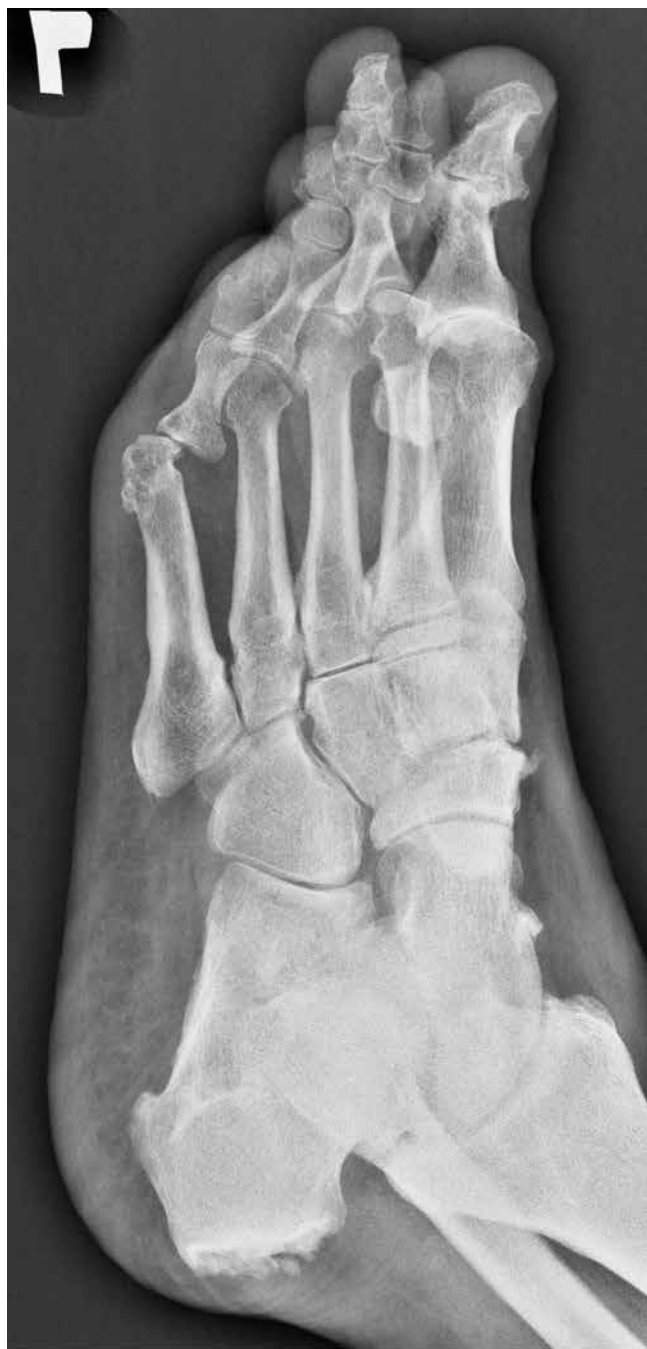

Fig. 6. Oblique X-ray shows a calcaneal spur (detailed evaluation on lateral radiograph), calcification adjacent to the outline of the navicular bone, degenerative changes of the forefoot

Ryc. 6. Obraz RTG przedstawia ostrogę piętową górną na zdjęciu skośnym (dokładna ocena na zdjęciu bocznym), zwapnienie przy zarysie kości łódkowatej, zmiany zwyrodnieniowe w obrębie kości przodostopia

those in AS and SpA associated with inflammatory bowel diseases. They can also tend to fuse, appearing as a massive osteophytic bone bridge that joins two or more continuous vertebrae, but usually they remain isolated and asymmetric thus rarely leading to the “bamboo” spine⁽³⁾.

wych obserwowana na radiogramach) najbardziej charakterystycznymi zmianami w ŁZS są odczyn proliferacyjny okołostawowe, osteoliza w obrębie stawu i odczyn okostnowe wzdłuż trzonów paliczków. Jednak wieloczynnikowa analiza regresji wykazała, że jedyną cechą korelującą z ŁZS były okołostawowe odczyn proliferacyjny. Z tego powodu tylko ten objaw zawarto w kryteriach CASPAR.

Stawy kręgosłupa

Zmiany w kręgosłupie w przebiegu ŁZS nie zawsze można odróżnić od ZZSK, ponieważ w obu jednostkach spotyka się obraz tzw. kija bambusowego. Syndesmofity w ŁZS powstają we wczesnym etapie zajęcia kręgosłupa. Są rozmieszczone asymetrycznie i widoczne jako proste lub zagięte, grube, kłaczkowate skostnienia, równoległe do bocznej powierzchni trzonów kręgowych oraz przestrzeni międzytrzonowych⁽³⁾; mają one tendencję do powiększania się. Są określane mianem parasyndesmofitów albo niebrzeżnych, grubych syndesmofitów (ryc. 4).

Znaczne rozmiary, asymetryczne rozmieszczenie z pomięciem niektórych poziomów kręgowych, czasem jednostronne, oraz położenie w pewnej odległości od linii przykręgosłupowej to główne cechy pozwalające na odróżnienie syndesmofitów w ŁZS (parasindesmofitów) od występujących w ZZSK i zapaleniach stawów kręgosłupa związanych z zapaleniami jelit. Mogą również ulegać fuzji, tworząc dużych rozmiarów osteofityczne mostki kostne, łączące dwa lub więcej kolejnych trzonów kręgowych, jednak zwykle pozostają izolowane i asymetryczne, dlatego rzadko prowadzą do zmian dających obraz tzw. kija bambusowego⁽³⁾.

Kwadratowanie trzonów kręgowych występuje rzadziej niż w ZZSK i może dotyczyć wszystkich odcinków kręgosłupa, jednak najczęściej zmiany widoczne są w odcinku lędźwiowym.

Zajęcie szyjnego odcinka kręgosłupa może być typowe i manifestować się obecnością nadżerek w stawach międzykręgowych, syndesmofitami tworzącymi się w miejscach nadżerek lub w przyległych tkankach miękkich, zwapnieniem przednich więzadeł przykręgosłupowych, nadżerkami zęba kręgu obrotowego, podwichnięciem w stawie szczytowo-obrotowym (znacznie rzadziej niż w RZS), ankylozą stawów międzywyrostkowych, kostnieniem więzadeł, a także kwadratowaniem trzonów kręgowych^(3,4).

Stawy krzyżowo-biodrowe

Typowe jest zajęcie obustronne oraz asymetryczne, chociaż możliwa jest jednostronna lokalizacja. Procesem chorobowym może być zajęta zarówno część maziówkowa, jak i więzozrostowa stawu (podobnie jak w ZZSK i innych spondyloartropatiach). Jako pierwsza zajmowana jest biodrowa strona stawu, przypuszczalnie z powodu czynników mechanicznych oraz uwarunkowań anatomicznych^(3,10).

Squaring of vertebral bodies occurs less frequent than in AS, covers the whole spine yet initially is observed at lumbar region.

Cervical spine involvement may be typical and includes intervertebral joints erosions on vertebral surface, and syndesmophytes that form at the side of erosion or in adjacent soft tissue, calcification of ligaments along anterior aspect of vertebral bodies, dens erosions, atlantoaxial subluxation (much less frequent than in RA), apophyseal joint ankylosis, ligamentous calcification and finally vertebral bodies squaring^(3,4).

The sacroiliac joints

Asymmetric and bilateral involvement of the sacroiliac joints is typical, yet unilateral may occur as well. Both synovial and syndesmotic parts may be engaged (like in ankylosing spondylitis and remaining spondyloarthritis). The iliac side is initially involved, presumably due to mechanical factors and anatomic features^(3,10).

The 1966 New York grading system is used to evaluate sacroiliitis on radiographs^(3,18,19). Primarily cortical bone layer is ill-defined with shallow erosions and subchondral osteosclerosis. Secondly, with the greater amount of erosions, the bone surface gets uneven and unequal joint space widening occurs. Bony proliferations lead to bony bridges, joint space narrowing, and occasionally ankylosis⁽³⁾ (Fig. 5).

Entheses

Entheses involvement is even regarded as the hallmark of peripheral spondyloarthritis, including PsA. Enthesopathic features include: mineralized scars and bony proliferative changes, erosions, cysts in entheses bony part. Such changes are most frequently seen in the Achilles tendon and plantar aponeurosis entheses at the calcaneum as well as at sites of tendinous and ligamentous attachments around the pelvis^(8,16,20-22). According to Tan and McGonagle enthesophytes in SpA are of greater size than those of mechanical origin (Fig. 6).

Conclusion

Psoriatic arthritis, one of the spondyloarthritis, presents various clinical manifestations. There are several classifications systems available, i.a. CASPAR or Moll and Wright criteria. Plain radiography reveals specific, yet late changes, thus in advanced stages of PsA. Early inflammatory changes are seen both in MRI and ultrasonography. The application of these two methods in diagnosis of PsA will be addressed in the second part of this paper.

Conflict of interest

Authors do not report any financial or personal connections with other persons or organizations, which might negatively affect the contents of this publication and/or claim authorship rights to this publication.

Do oceny stopnia zapalenia stawów krzyżowo-biodrowych na radiogramach używane są kryteria nowojorskie z 1966 roku^(3,18,19). Początkowo warstwa korowa jest zatarta, z obecnością płytkich nadżerek i podchrzęstnej sklerotyzacji. Następnie, wraz ze zwiększającą się liczbą nadżerek, powierzchnia stawowa staje się nierówna, a szpary stawowe poszerzają się odcinkowo. Proliferacje kostne prowadzą do tworzenia się mostków kostnych i zwiężenia szpar stawowych, a czasem również do anylozy⁽³⁾ (ryc. 5).

Entezy

Zajęcie entez jest uważane za charakterystyczną cechą obwodowej postaci zapalenia stawów kręgosłupa, w tym ŁZS. Do zmian entezopatycznych należą: zmineralizowane blizny i zmiany proliferacyjne, nadżerki, geody w kostnej części entezi. Takie zmiany najczęściej spotykane są w kości piętowej, w entezie ścięgna Achillesa oraz entezie rozciągniętego podszwowego, a także w miejscach przyczepów ścięgien i więzadeł obręczy miednicznej^(8,16,20-22). Według Tan i McGonagle'a entezofity w przebiegu ŁZS są większe od powstałych na podłożu mechanicznym (ryc. 6).

Wnioski

Łuszczycowe zapalenie stawów, jednostka z grupy SpA, przedstawia różne manifestacje kliniczne. Istnieje wiele systemów klasyfikacyjnych choroby, m.in. kryteria CASPAR oraz podział Molla i Wrighta. Klasyczna radiografia pozwala na wykrycie charakterystycznych zmian w przebiegu ŁZS, występujących tylko w zaawansowanych stadiach choroby. Wczesne zmiany zapalne mogą być uwidocznione w badaniach USG i MR. Ich rola w diagnostyce ŁZS zostanie omówiona w drugiej części artykułu.

Konflikt interesów

Autorzy nie zgłaszają żadnych finansowych ani osobistych powiązań z innymi osobami lub organizacjami, które mogłyby negatywnie wpłynąć na treść publikacji oraz rościć sobie prawo do tej publikacji.

References / Piśmiennictwo

- Rudwaleit M, Taylor WJ: Classification criteria for psoriatic arthritis and ankylosing spondylitis/axial spondyloarthritis. *Best Pract Res Clin Rheumatol* 2010; 24: 589–604.
- Wright V: Psoriatic arthritis. A comparative study of rheumatoid arthritis, psoriasis, and arthritis associated with psoriasis. *AMA Arch Derm* 1959; 80: 27–35.
- Paparo F, Ravelli M, Semprini A, Camellino D, Garlaschi A, Cimmino MA *et al.*: Seronegative spondyloarthropathies: what radiologists should know. *Radiol Med* 2014; 119: 156–163.
- Ory PA: Radiography in the assessment of musculoskeletal conditions. *Best Pract Res Clin Rheumatol* 2003; 17: 495–512.
- Sokolik R, Szechiński J: Łuszczycowe zapalenie stawów. In: Wiland P (ed.): *Reumatologia 2010/2011 – nowe trendy*. Termedia, Poznań 2011: 99–114.
- Sankowski AJ, Łebkowska UM, Ćwikła J, Walecka I, Walecki J: Psoriatic arthritis. *Pol J Radiol* 2013; 78: 1–17.
- Narváez J, Narváez JA, de Albert M, Gómez-Vaquero C, Nolla JM: Can magnetic resonance imaging of the hand and wrist differentiate between rheumatoid arthritis and psoriatic arthritis in the early stages of the disease? *Semin Arthritis Rheum* 2012; 42: 234–245.
- Tan AL, McGonagle D: Psoriatic arthritis: correlation between imaging and pathology. *Joint Bone Spine* 2010; 77: 206–211.
- Lories RJ, McInnes IB: Primed for inflammation: enthesitis-resident T-cells. *Nat Med* 2012; 18: 1018–1019.
- Coates LC, Hodgson R, Conaghan PG, Freeston JE: MRI and ultrasonography for diagnosis and monitoring of psoriatic arthritis. *Best Pract Res Clin Rheumatol* 2012; 26: 805–822.
- Moll JHM, Wright V: Psoriatic arthritis. *Semin Arthritis Rheum* 1973; 3: 55–78.
- Coates LC, Conaghan PG, Emery P, Green MJ, Ibrahim G, MacIver H *et al.*: Sensitivity and specificity of the classification of psoriatic arthritis criteria in early psoriatic arthritis. *Arthritis Rheum* 2012; 64: 3150–3155.
- Taylor WJ, Gladman DD, Helliwell P, Marchesoni A, Mease P, Mielants H; CASPAR Study Group: Classification criteria for psoriatic arthritis: development of new criteria from a large international study. *Arthritis Rheum* 2006; 54: 2665–2673.
- Rudwaleit M, van der Heijde D, Landewé R, Akkoc N, Brandt J, Chou CT *et al.*: The Assessment of SpondyloArthritis International Society classification criteria for peripheral spondyloarthritis and for spondyloarthritis in general. *Ann Rheum Dis* 2011; 70: 25–31.
- van den Berg R, van der Heijde DM: How should we diagnose spondyloarthritis according to the ASAS classification criteria: a guide for practicing physicians. *Pol Arch Med Wewn* 2010; 120: 452–457.
- Brown AK: How to interpret plain radiographs in clinical practice. *Best Pract Res Clin Rheumatol* 2013; 27: 249–269.
- Avila R, Pugh DG, Slocumb CH, Winkleman RK: Psoriatic arthritis: a roentgenologic study. *Radiology* 1960; 75: 691–702.
- Sieper J, Rudwaleit M, Baraliakos X, Brandt J, Braun J, Burgos-Vargas R *et al.*: The Assessment of SpondyloArthritis international Society (ASAS) handbook: a guide to assess spondyloarthritis. *Ann Rheum Dis* 2009; 68 (Suppl. 2): ii1–ii44.
- Sudoł-Szopinska I, Urbanik A: Diagnostic imaging of sacroiliac joints and the spine in the course of spondyloarthropathies. *Pol J Radiol* 2013; 78: 43–49.
- Czyrny Z: Diagnostic anatomy and diagnostics of enthesal pathologies of the rotator cuff. *J Ultrason* 2012; 12: 178–187.
- Sudoł-Szopinska I, Kwiatkowska B, Prochorec-Sobieszek M, Maśliński W: Enthesopathies and enthesitis. Part 1: Etiopathogenesis. *J Ultrason* 2015; 15: 72–84.
- Sudoł-Szopinska I, Kwiatkowska B, Prochorec-Sobieszek M, Pracon G, Walentowska-Janowicz M, Maśliński W: Enthesopathies and enthesitis. Part 2: Imaging studies. *J Ultrason* 2015; 15: 196–207.