

Dakrocystektomia jako alternatywne leczenie nawracającego i przewlekłego zapalenia woreczka łzowego u pacjentów w podeszłym wieku – opis serii przypadków

Dacryocystectomy as a treatment alternative for chronic recurrent dacryocystitis in elderly patients: case series study



Anna Kwiecińska, Małgorzata Woś

Oddział Okulistyki z Pododdziałem Szpitala Miejskiego im. Stefana Żeromskiego w Krakowie
Kierownik: dr n. med. Małgorzata Woś

NAJWAŻNIEJSZE

Zabieg dakrocystektomii jest godną rozważenia alternatywą leczenia przewlekłego lub nawracającego zapalenia dolnego odcinka dróg łzowych u starszych i obciążonych zdrowotnie pacjentów z objawami suchego oka.

HIGHLIGHTS

Dacryocystectomy is a worth considering alternative treatment for chronic or recurrent dacryocystitis in elderly and ailing patients with dry eye symptoms.

STRESZCZENIE

Dakrocystektomia to zabieg polegający na usunięciu woreczka łzowego. Został on opisany przez Woolhouse'a w 1724 r., do czasu rozpowszechnienia dakrocystorhinostomii był złotym standardem postępowania w niedrożności i zapaleniach dróg łzowych. Mimo że obecnie pacjentom można zaproponować wiele małoinwazyjnych metod leczenia schorzeń układu łzowego, istnieje kilka specyficznych wskazań dla dakrocystektomii. Jednym z nich jest złośliwy nowotwór układu łzowego lub tkanek otaczających. Zewnętrzne cięcie pozwala chirurgowi – przed podjęciem ostatecznej decyzji o radykalności zabiegu – na dostęp do stosunkowo szerokiego pola operacyjnego i możliwość dokładnej oceny woreczka łzowego oraz tkanek wokół niego.

Zabieg klasycznie przeprowadzany jest w znieczuleniu miejscowym, dzięki czemu unika się u obciążonych, starszych osób ryzyka związanego ze znieczuleniem ogólnym czy z sedacją. Istnieje również możliwość przeprowadzenia zabiegu z unikiem blizn skórnych. Jako pierwsi zabieg usunięcia woreczka łzowego od strony jamy nosa przedstawili w 2013 r. Shams i Selva.

W artykule rozważane są kwestie wskazań, przeciwwskazań, zalet, technik operacyjnych oraz powikłań związanych z zabiegiem usunięcia woreczka łzowego.

Słowa kluczowe: przewlekłe zapalenie woreczka łzowego, dakrocystektomia, usunięcie woreczka łzowego, zwężenie przewodu nosowo-łzowego, łzawienie, suche oko

ABSTRACT

Dacryocystectomy is a procedure that involves complete surgical extirpation of the lacrimal sac. It was first described by Woolhouse in 1724 and became the gold standard for the management of lacrimal system obstruction and dacryocystitis before the advent of dacryocystectomy. Many minimally invasive methods are currently available to treat lacrimal disorders, but there are several specific indications for dacryocystectomy, such as malignant lacrimal sac tumors. Generally, the procedure is performed under local anesthesia, which avoids risks that are associated with general anesthesia or sedation in ailing or elderly patients. Dacryocystectomy can also avoid skin scars. In 2013, Shams and Selva were the first to perform endoscopic dacryocystectomy.

This article discusses indications, contraindications, goals, techniques, and complications of dacryocystectomy.

Key words: chronic dacryocystitis, dacryocystectomy, lacrimal sac removal, nasolacrimal duct obstruction, epiphora, dry eye

WSTĘP

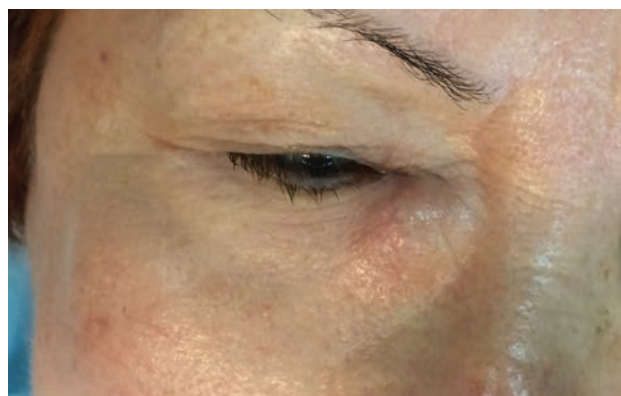
Zapalenie woreczka łzowego rozwija się wtórnie do zwężenia lub całkowitego zablokowania światła przewodu nosowo-łzowego bądź końcowego odcinka woreczka łzowego. Zapalenie objawia się znacznym bólem w rzucie uniesionego, twardego woreczka łzowego z zaczerwienieniem i obrzękiem skóry. Dodatkowo mogą się pojawić łzawienie, ropna wydzielina w worku spojówkowym, a także stan podgorączkowy.

Początkowo leczenie jest zachowawcze, z wdrożeniem leków przeciwzapalnych miejscowo jak krople antybiotykowe o szerokim spektrum do worka spojówkowego i maść na zapalnie zmienioną skórę, a także antybiotyków doustnie z grupy linkozamidów. W momencie pojawienia się ropnia woreczka łzowego należy go naciąć z uwolnieniem ropnej treści, a następnie założyć sącdek do łoży ropnia z dodatkiem maści antybiotykowej. Sącdek powinno się wymieniać co 1–2 dni do czasu zupełnego oczyszczenia łoży i ustąpienia stanu zapalnego (ryc. 1). W razie nawrotowego lub przewlekłego charakteru schorzenia należy wdrożyć leczenie operacyjne. W pierwszej kolejności rozważany jest zabieg dakrocystorhinostomii (DCR, *dacryocystorhinostomy*), który pozwala na uzyskanie dobrych efektów (metoda klasyczna 90–95%, przynosowa 80–90%, laserowa 70–85%) [1–3]. Pacjent nie zawsze jednak może być zakwalifikowany do zabiegu w znieczuleniu ogólnym ze względu na dodatkowe schorzenia i przyjmowane leki. Należy również wziąć pod uwagę obawy i strach pacjenta przed zabiegiem w pełnym znieczuleniu. Zabiegi DCR przeprowadzane są również w znieczuleniu miejscowym, jednak wymaga ono podania leków znieczulających śluzówkę nosa, obkurczających naczynia oraz udrażniają-

cych przewodów nosowy. Leki te mogą mieć wiele działań niepożądanych u starszych, osłabionych osób, z niestabilizowanym ciśnieniem tętniczym, tachykardią, arytmia serca, zaburzeniami krzepnięcia lub koagulopatią [4].

RYCINA 1

Stan po nawrotowych zapaleniach woreczka łzowego (materiał własny).



Alternatywę stanowi zabieg usunięcia woreczka łzowego – dakrocystektomia (DCT, *dacrocystectomy*) – w znieczuleniu miejscowym bez dodatkowej sedacji lub znieczulenia śluzówki nosa. Ten typ zabiegu jest rzadko opisywany w literaturze fachowej i stosowany głównie w leczeniu zmian nowotworowych w obrębie woreczka łzowego [5]. Skuteczność zabiegu w grupie pacjentów z przewlekłym lub nawrotowym zapaleniem woreczka łzowego bez znacznych dolegliwości łzawienia waha się w granicach 76,5–80,8% [6, 7].

CEL PRACY

Celem pracy jest ocena wyników chirurgicznego leczenia nawrotowego stanu zapalnego woreczka łzowego u starszych osób z zastosowaniem dakrocystektomii.

MATERIAŁ I METODY

Obserwacji poddano trzech pacjentów – dwie kobiety i jednego mężczyznę – w wieku od 82 do 88 lat. Pacjenci byli leczeni w przyszpitalnej poradni okulistycznej z powodu nawracających stanów zapalnych woreczka łzowego. Stany zapalne pojawiały się średnio co kilka tygodni. Każdorazowo nacinano ropień woreczka łzowego, zakładano sączek i wdrażano leczenie ogólne i miejscowe. Stosowano antybiotyki z grupy aminoglikozydów lub fluorochinolonów w postaci maści, doustnie zalecano chorym antybiotyki z grupy linkozamidów.

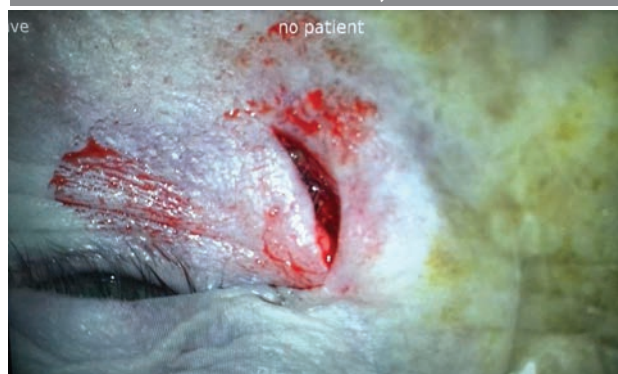
Dwóch pacjentów, ze względu na nieunormowane migotanie przedsionków oraz znaczne wahania ciśnienia tętniczego, zostało zdyskwalifikowanych z zabiegu w znieczuleniu ogólnym. Trzeci pacjent nie wyraził zgody na operację w znieczuleniu ogólnym z powodu swoich obaw i złych doświadczeń.

Ze względu na miernie nasilone dolegliwości łzawienia zaproponowano chorym zabieg dakrocystektomii. Po stronie prawej zabieg wykonano u jednej osoby, po stronie lewej u dwóch osób. Operację przeprowadzono w znieczuleniu miejscowym z podaniem iniekcji lignokainy 2% i adrenalinu 0,1% (1 : 200 000) w tkanki otaczające woreczek łzowy. Po łukowatym nacięciu skóry (wzdłuż przedniego grzebienia łzowego) o długości ok. 10 mm poniżej ścięgna więzadła przyśrodkowego (3–4 mm) (ryc. 2) i odpreparowaniu tkanek uwolniono okostną i oddzielono woreczek łzowy. Homeostazę zachowano dzięki bipolarnej kauteryzacji (ryc. 3).

Woreczek wraz z fragmentem przewodu nosowo-łzowego został usunięty w całości nożyczkami Westcotta. Aby ocenić prawidłowość resekcji woreczka, przez dolny punkt i kanalik łzowy wprowadzono kaniulę do sondowania dróg łzowych (ryc. 4, 5). W celu uniknięcia nawrotów zapalenia zabezpieczono kauterem śluzówkę wydzielniczą przewodu nosowo-łzowego i kanalików łzowych. Łożę rany przepłukano powidonem jodowanym. Tkanki głębokie oraz skórę zabezpieczono szwami pojedynczymi Novosyn 6.0. Podano maść z tobramycyną oraz jałowy opatrunek (ryc. 6, 7).

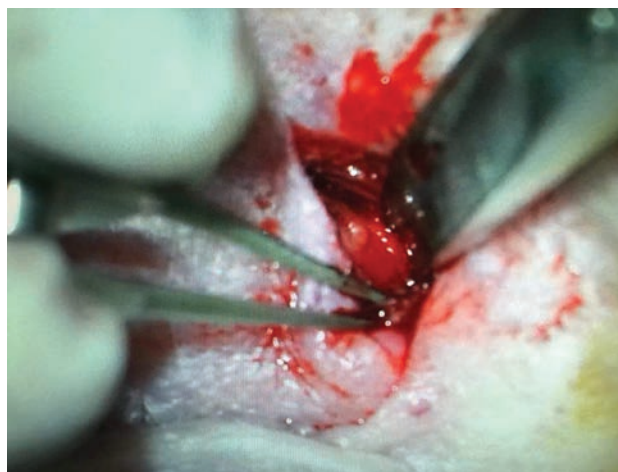RYCINA 2

Łukowate nacięcie skóry podczas zabiegu dakrocystektomii (materiał własny).



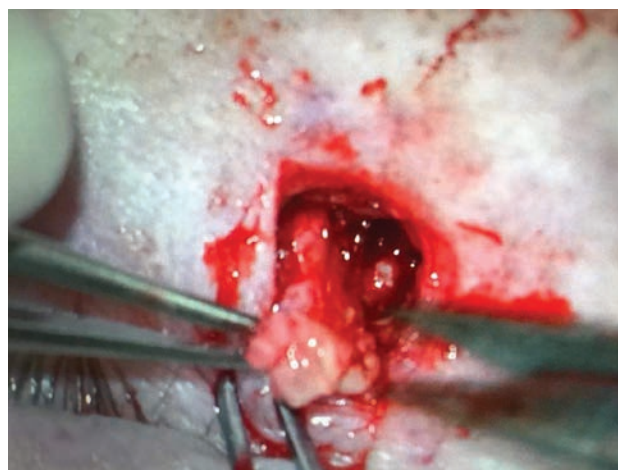
RYCINA 3

Preparowanie tkanek na tępo podczas zabiegu dakrocystektomii (materiał własny).



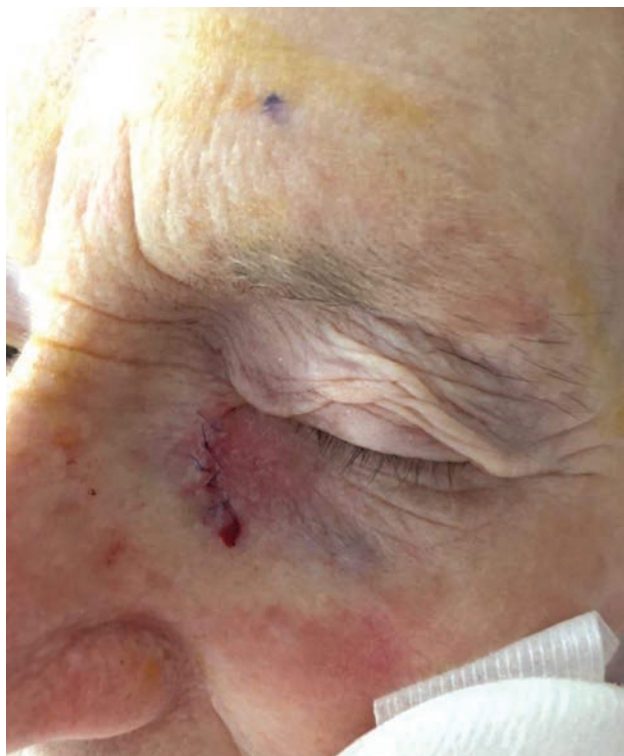RYCINA 4

Woreczek łzowy w trakcie usuwania podczas zabiegu dakrocystektomii (materiał własny).



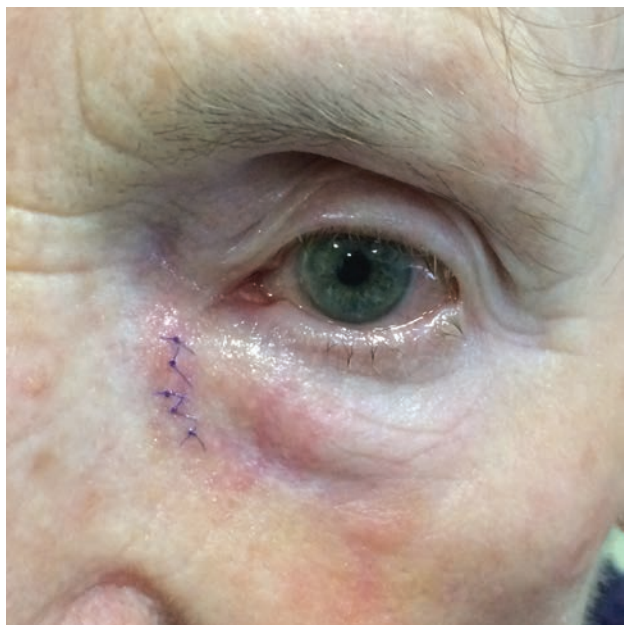
RYCINA 5

Stan po zszyciu rany skórnej podczas zabiegu dakrocystektomii (materiał własny).



RYCINA 6

Stan miejscowy w 7. dobie po zabiegu dakrocystektomii (materiał własny).



Materiał przesłano do badania histopatologicznego. W okresie pozabiegowym pacjenci przyjmowali przez 10 dni klindamycynę 900 mg w trzech dawkach dziennie oraz deksametazon 8 mg w dawce pojedynczej przez 7 dni, a następnie 4 mg dziennie przez kolejnych 7 dni. Na ranę skóry aplikowano maść z ofloksacyną. Szwy skórne usuwano w 7. dobie od zabiegu chirurgicznego.

WYNIKI

Zabiegi chirurgiczne przebiegły bez powikłań. W okresie pooperacyjnym u jednego pacjenta w 1. dobie po zabiegu stwierdzono masywny krwiak okularowy po stronie operowanej i niewielkie podbiegnięcia krwawe po stronie przeciwnej. Pacjent pozostał na oddziale przez kolejne 2 doby w celu wdrożenia intensywnego leczenia przeciwzapalnego, a także oceny parametrów krzepnięcia krwi. Podczas kontroli w 10. dobie po zabiegu chirurgicznym stwierdzono u ww. chorego epidemiczne zapalenie spojówek obojga oczu, a także tkliwość tkanek miękkich w rzucie blizny skórnej. Pacjentowi zalecono krople przeciwzapalne (antybiotykowo-steroidowe), kontynuowano terapię ogólną ze zwiększeniem dawki deksametazonu do 16 mg dziennie. Uzyskano poprawę stanu miejscowego.

Dwoje pozostałych pacjentów nie zgłaszało żadnych dolegliwości podczas kolejnych kontroli.

Nie stwierdzono nawrotu stanu zapalnego układu łzowego, łzawienia czy ropienia u żadnego z operowanych pacjentów. Okres ich obserwacji wynosi obecnie od 3 do 7 miesięcy.

DYSKUSJA

Dakrocystektomia pierwszy raz została zaprezentowana w 1724 r. przez Woolhouse'a jako metoda operacyjna nabytego, przewlekłego zapalenia woreczka łzowego. Metodę tę udoskonalił Johannes Platner, stosując trepanację i kauteryzację woreczka łzowego [8]. Jako pierwszy nowoczesną DCT opisał Rudolph Berlin (1833–1897) w 1868 r. [9]. Do początku XX w. była to najpopularniejsza metoda leczenia stanów zapalnych w obrębie dróg łzowych czy nadmierne łzawienia. W 1904 r. włoski laryngolog Totit przeprowadził pierwszy zabieg zespolenia workowo-nosowego z dostępu zewnętrznego i dał tym samym impuls do dalszego rozwoju chirurgii dróg łzowych [10].

Dakrocystektomia ma kilka niepodważalnych zalet w porównaniu z zabiegami DCR: możliwość przeprowadzenia bez znieczulenia ogólnego lub sedacji, oszczędzenie śluzówki jamy nosa, niewielkie ryzyko krwawienia, krótka krzywa uczenia, krótki czas trwania zabiegu oraz szybka rehabilitacja. Z tych powodów zabieg należy rozważać u starszych, obciążonych zdrowotnie pacjentów, u osób ze znacznymi malformacjami w przewodzie nosowym, które uniemożliwiają wykonanie zabiegu DCR. W przypadku ziarniniaka

Wegenera bądź innego typu zapalenia naczyń, pemfigoidu bliznowaciejącego, zespołu Stevensa-Jonsona i choroby Crohna operacja usunięcia woreczka łzowego u chorych z jego przewlekłym zapaleniem może przynieść wymierne korzyści [11]. Należy podkreślić, że jeśli główną skargą pacjenta jest nadmierne łzawienie spowodowane zwężeniem w drogach łzowych, DCT nie przyniesie oczekiwanego rezultatu.

Dakrocystektomię można również rozważać jako zabieg drugiej szansy po nieudanej operacji zespolenia workowo-nosowego. W 1996 r. Boynton i Anatwis w swoim artykule przedstawili trzy skuteczne zabiegi usunięcia woreczka łzowego u pacjentów po wcześniejszej operacji DCR z dojścia zewnętrznego [12]. Autorzy doszli do wniosku, że pacjenci z przewlekłym zapaleniem woreczka łzowego i jednocześnie objawami suchego oka nie są dobrymi kandydatami do zabiegu DCR, gdyż mimo prawidłowo przeprowadzonej procedury mają oni zbyt małą ilość łez do powstania odpowiedniego podciśnienia dla ich przepływu w drogach łzowych. Skutkuje to ciągłym zaleganiem płynu w worku łzowym i nawracaniem stanów zapalnych.

Do podobnych wniosków doszli Mauriello i Vadehra, którzy poddali analizie 25 pacjentów po zabiegu dakrocystektomii z powodu zapalenia woreczka łzowego [13]. Żaden pacjent przed zabiegiem nie skarżył się na znacznie nasilone dolegliwości łzawienia, po zabiegu trzech pacjentów miało miernie nasilone łzawienie. U dwóch pacjentów doszło do pojedynczego nawrotu stanu zapalnego dróg łzowych, który został opanowany lekami przeciwzapalnymi stosowanymi miejscowo i ogólnie.

Klasyczna dakrocystektomia to zabieg wykonywany od zewnątrz. Dzięki zachowaniu śluzówki nosa podejście zewnętrzne jest prostsze i przede wszystkim bezpieczniejsze. Jednocześnie pozostawiana jest rana, a następnie blizna skóry, która może następczo być problemem nie tylko natury kosmetycznej. W 2013 r. Shams i Selva przedstawili metodę usunięcia woreczka łzowego z dojścia wewnętrznego jako alternatywę u pacjenta w podeszłym wieku z mocno nasiloną demencją, u którego wcześniej przeprowadzony zabieg DCR z dojścia zewnętrznego został powikłany zakażeniem i rozejściem się rany skóry z powodu wrywania przez pacjenta szwów i niezachowania odpowiedniej higieny [14]. Technika ta początkowo przypomina rutynową endoskopową DCR, gdzie po podniesieniu płatów błony śluzowej wykonuje się osteotomię w celu całkowitego odsłonięcia worka łzowego. Woreczek może być następnie usunięty w całości lub fragmentarycznie. Kanalik wspólny i przewód

nosowo-łzowy można kauteryzować tak jak w zewnętrznej dakryocystektomii. Chociaż podejście endoskopowe wymaga usunięcia kości i naruszenia śluzówki nosa, autorzy uważają, że w pewnych wyjątkowych przypadkach zabieg ten może być jedyną skuteczną metodą operacyjną.

Należy również wspomnieć o rozszerzonej dakryocystektomii z dojścia zewnętrznego, która oprócz całkowitego usunięcia woreczka łzowego obejmuje usunięcie struktur otaczających, jak np.: przewód nosowo-łzowy, kość łzowa, wyrostek czołowy szczęki, sitowie, boczna kość nosa, przednia część przyśrodkowej ściany oczodołu czy sąsiadujące z woreczkiem tkanki miękkie. Rozszerzony DCT zarezerwowany jest dla guzów woreczka łzowego i guzów naciekających woreczek [5, 15, 16]. Guzy układu łzowego są rzadkie, ale potencjalnie zagrażają życiu. Zostały one pogrupowane w trzy główne kategorie: pierwotne zmiany nabłonkowe, pierwotne zmiany nienabłonkowe i zapalne. Najczęstsze pierwotne guzy nabłonkowe obejmują brodawczaka, raka płaskonabłonkowego i raka komórek przejściowych, najczęstsze guzy pierwotne nienabłonkowe to: histiocytoma, chłoniak złośliwy i czerniak złośliwy, zaś ze zmian zapalnych należy wymienić: sarkoidozę, ziarniniaka Wegenera i ziarniniaka ropotwórczego [17].

PODSUMOWANIE

Dakrocystektomia jest metodą rzadko stosowaną przez chirurgów okulistycznych i laryngologicznych, mimo to ma specyficzne i względne wskazania.

Uzasadnione jest wykonanie dakrocystektomii w nawracającym lub przewlekłym zapaleniu woreczka łzowego u pacjentów z objawami suchego oka. Poszerzona DCT jest bardzo przydatną i ratującą życie operacją w przypadku zmian nowotworowych dróg łzowych.

Jest ona doskonałą alternatywą dla starszych, schorowanych lub demencyjnych pacjentów, którzy ze względu na ogólne obciążenia zdrowotne, zaburzenia psychiczne lub nawet zwykłe wewnętrzne obawy nie są zakwalifikowani do zabiegu w znieczuleniu ogólnym lub sedacji. Operacja jest technicznie łatwiejsza, tańsza, nie wymaga chociażby endoskopu laryngologicznego, a szybka krzywa uczenia się powoduje, że zabieg ten może wykonywać nawet najmłodszy personel lekarski.

Źródło rycin: Wszystkie ryciny pochodzą z materiałów własnych autora/ów.

ADRES DO KORESPONDENCJI

lek. Anna Kwiecińska

Oddział Okulistyki z Pododdziałem Szpitala Miejskiego
im. Stefana Żeromskiego
30-001 Kraków, os. Na Skarpie 66
e-mail: kwiecinskaaanna@gmail.com

ORCID

Anna Kwiecińska – ID – <http://orcid.org/0000-0001-7218-1566>

Piśmiennictwo

1. Drnovsek-Olup B, Beltram M. Transcanalicular diode laser-assisted dacryocystorhinostomy. *Indian J Ophthalmol.* 2010; 58(3): 213-7.
2. Dolman PJ. Comparison of External Dacryocystorhinostomy with Nonlaser Endonasal Dacryocystorhinostomy. *Ophthalmology.* 2003; 110(1): 78-84.
3. Hong JE, Hatton MP, Leib ML et al. Endocanalicular Laser Dacryocystorhinostomy Analysis of 118 Consecutive Surgeries. *Ophthalmology.* 2005; 112(9): 1629-33.
4. Cook HL, Olver JM. Dacryocystectomy as treatment of chronic dacryocystitis in a frail, elderly patient. *Eye (Lond.)* 2004; 18: 334-6.
5. Flanagan JC, Mauriello JA, Stefanyszyn MA. Lacrimal tumors and inflammations. In: Mauriello JA, Flanagan JC (ed). *Management of orbital and ocular adnexal tumors and inflammations.* New York: Springer-Verlag 1990: 187-96.
6. Meireles MN, Viveiros MM, Meneghin RL et al. Dacryocystectomy as a treatment of chronic dacryocystitis in the elderly. *Orbit.* 2017; 36(6): 419-21.
7. Galindo-Ferreiro A, Dufaleej M, Gálvez-Ruiz A et al. Dacryocystectomy: Indications and Results at Tertiary Eye Hospital in Central Saudi Arabia. *Seminars in Ophthalmology.* 2017; 33(5): 602-5.
8. Hirschberg J. The renaissance of ophthalmology in 18th century. In: *The history of ophthalmology, vol 1.* Hirschberg J (ed). Wayenborg Publications, Amsterdam 1984: 11.
9. Berlin R. Report of the Heidelberg Ophthalmologische Gessellschaft. Hiedelberg, Germany 1868: 355.
10. Toti A. Nuovo metodo conservatore di cura radicale delle suppurazioni croniche del sacco lacrimale (dacrio cistorhinostomia). *Clin Moderna (Firenze)* 1904; 10: 385-7.
11. Matayoshi S, Van Baak A, Cozac A et al. Dacryocystectomy: Indications and results. *Orbit.* 2004; 23: 169-73.
12. Boynton JR, Anawis MA. Role of dacryocystectomy in the management of failed dacryocystorhinostomy associated with chronic dacryocystitis. *Ophthalmic Surg.* 1996; 27(2): 133-6.
13. Mauriello JA, Vadehra VK. Dacryocystectomy: surgical indications and results in 25 patients. *Ophthalmic Plastic Reconstruct Surg.* 1997; 13(3): 216-20.
14. Shams PN, Selva D. An endoscopic endonasal approach to dacryocystectomy. *Orbit.* 2013; 32: 134-6.
15. Low JR, Bian NGS, Sundar G. Undifferentiated carcinoma of the lacrimal sac: case report and review of literature. *Orbit.* 2011; 30: 293-6.
16. Ali MJ. Dacryocystectomy: goals, indications, techniques and complications. *Ophthal Plast Reconstruct Surg.* 2014; 30: 512-6.
17. Heindl LM, Jünemann AG, Kruse FE et al. Tumors of the lacrimal drainage system. *Orbit.* 2010; 29: 298-306.

Wkład autorów:

Wszyscy autorzy w równym stopniu przyczynili się do powstania artykułu.

Konflikt interesów:

Nie występuje.

Finansowanie:

Nie występuje.

Etyka:

Treści przedstawione w artykule są zgodne z zasadami Deklaracji Helsińskiej, dyrektywami EU oraz ujednoliconymi wymaganiami dla czasopism biomedycznych.

Authors' contributions:

All authors contributed equally to the article.

Conflict of interest:

None.

Financial support:

None.

Ethics:

The content presented in the article complies with the principles of the Helsinki Declaration, EU directives and harmonized requirements for biomedical journals.