Fotokoagulacja laserowa czy terapia doszklistkowa – dylematy w leczeniu cukrzycowego obrzęku plamki

Laser photocoagulation or intravitreal therapy – dilemma concerning treatment of diabetic macular edema

Maciej Gawęcki

Poradnia Okulistyczna Dobry Wzrok w Gdańsku
Oddział Okulistyczny, Szpital Specjalistyczny w Chojnicach
Kierownik: dr n. med. Maciej Gawęcki

NAJWAŻNIEJSZE

W świetle współczesnej wiedzy istnieje konieczność stworzenia nowych schematów leczenia DME z uwzględnieniem przede wszystkim terapii anty-VEGF. W leczeniu tej choroby fotokoagulacja laserowa wyraźnie traci swoją wiodącą rolę.

HIGHLIGHTS

According to modern knowledge, there is a need to create new algorithms of treatment of DME including the leading role of anti-VEGF therapy. Laser photocoagulation clearly loses its leading position in treating of this entity.

STRESZCZENIE

Leczenie cukrzycowego obrzęku plamki stanowi dla lekarza okulisty wyzwanie terapeutyczne. Jeszcze niedawno główną metodą leczenia tego schorzenia była fotokoagulacja laserowa siatkówki, która zwykle nie prowadziła do znaczącej poprawy widzenia. Współcześnie mamy do dyspozycji skuteczne, ale kosztowne terapie doszklistkowe, w których stosuje się preparaty anty-VEGF i leki sterydowe. Dodatkowo na rynku pojawiły się lasery mikropulsowe niepowodujące uszkodzenia siatkówki. W tym kontekście niezbędne wydają się stworzenie nowego schematu leczenia cukrzycowego obrzęku plamki oraz zmiana sposobu myślenia o roli fotokoagulacji laserowej w tym procesie terapeutycznym.

Słowa kluczowe: cukrzycowy obrzęk plamki, laseroterapia, terapia anty-VEGF

ABSTRACT

For an ophthalmologist, treatment of diabetic macular edema is a therapeutic challenge. Up to recently, the leading method of treatment of this clinical entity was laser photocoagulation, which in most cases didn't result in improvement of vision. At present, at our disposal are effective, but expensive, intravitreal therapies by anti-VEGF and steroid medications. Additionally, micropulse lasers, that do not damage the retina, emerged on the market. In this context, it is necessary to create a new algorithm of treatment of diabetic macular edema, as well as change our way of thinking about the role of laser photocoagulation in treating of DME.

Key words: diabetic macular edema, laser therapy, anti-VEGF therapy

Copyright © Medical Education

WSTĘP

Retinopatia cukrzycowa jest główną przyczyną ślepoty u osób poniżej 60. r.ż. w USA, natomiast cukrzycowy obrzęk plamki (DME, *diabetic macular edema*) najczęściej powoduje utratę widzenia u pacjentów cukrzycowych [1].

EPIDEMIOLOGIA

Częstość występowania DME rośnie wraz z czasem trwania choroby. U osób z cukrzycą typu 1 częstość występowania DME waha się od 0%, u osób z cukrzycą trwającą poniżej 5 lat, do 29% po 20 latach trwania cukrzycy. W cukrzycy typu 2 te proporcje wynoszą odpowiednio 3% i 28% [2].

CZYNNIKI SYSTEMOWE SPRZYJAJĄCE ROZWOJOWI DME

Kontrola czynników ogólnych ma znaczący wpływ na częstość występowania DME u pacjentów z cukrzycą. Zarówno w przypadku cukrzycy typu 1, jak i cukrzycy typu 2 wysokie wartości HbA_{1c} wiążą się z częstszym występowaniem DME. Są one również skojarzone z koniecznością wykonywania zabiegów laseroterapii [3].

Podobnie osoby ze współistniejącym nadciśnieniem tętniczym obciążone są większym ryzykiem występowania DME. Kluczową rolę odgrywa również kontrola gospodarki lipidowej. Wysokie stężenie lipidów osocza może pośrednio zwiększać ryzyko utraty widzenia z powodu DME, redukcja stężenia lipidów osocza zaś może zmniejszyć ryzyko występowania wysięków twardych. U pacjentów z normalnym stężeniem lipidów obserwuje się lepszą reakcję siatkówki na fotokoagulację ogniskową lub GRID [4].

PATOMECHANIZM WYSTĘPOWANIA DME

Wśród proponowanych mechanizmów patogenetycznych powstawania DME na pierwszym miejscu wymienia się teorię tlenową. Według tej koncepcji długotrwała hiperglikemia powoduje redukcję perfuzji i spadek ciśnienia parcjalnego tlenu w naczyniach. W konsekwencji następuje naczyniowa reakcja autoregulacyjna – rozszerzenie naczyń tętniczych i wzrost ciśnienia hydrostatycznego, co skutkuje uszkodzeniem mikrokrążenia. To z kolei prowadzi do powstania zmian obrzękowych. Dodatkowo spadek ciśnienia parcjalnego tlenu powoduje wzrost produkcji śródbłonkowego czynnika wzrostu naczyń (VEGF, *vascular endothelial growth factor*). W gałce ocznej VEGF produkowany jest przez: komórki nabłonka barwnikowego siatkówki (RPE, *retinal pigment epithelium*), perycyty, komórki Mullera oraz komórki zwojowe. Jego działanie nie ogranicza się do stymulowania angiogenezy. VEGF powoduje również rozszerzanie naczyń, wzrost przepuszczalności naczyń oraz aktywację komórek zapalnych. W związku z tym uważany jest za silny czynnik działający proobrzękowo. Naturalną reakcją organizmu na wzmożoną przepuszczalność naczyń jest włączenie mechanizmów autoregulacyjnych mających na celu szybszą niż zwykle eliminację płynu. W przypadku pozbawionego naczyń włosowatych dołeczka siatkówki eliminacja może się odbywać wyłącznie za pomocą pompy nabłonka barwnikowego siatkówki. U pacjentów cukrzycowych mamy do czynienia z gorszymi naczyniowymi mechanizmami autoregulacyjnymi. Również krążenie naczyniówkowe jest u nich upośledzone. Często mamy do czynienia ze ściślejszym przyleganiem ciała szklistego do siatkówki w obrębie dołeczka. Wszystkie te czynniki utrudniają eliminację nadmiaru płynu z tego obszaru. W konsekwencji przy 12-krotnym wzroście przepuszczalności naczyń dochodzi tylko do 2-krotnego wzrostu aktywności pompy RPE eliminującej płyn.

BADANIA DIAGNOSTYCZNE W DME

Podstawową metodą rozpoznania DME jest badanie oftalmoskopowe w obrazie stereoskopowym. Czułość samego rozpoznawania DME tą metodą nie ustępuje metodom obrazowym, ale oczywiście nie daje możliwości oceny ilościowej.

Przed powszechnym stosowaniem w okulistyce optycznej koherentnej tomografii (OCT, *optical coherence tomography*) podstawowym badaniem zlecanym pacjentom z DME była angiografia fluoresceinowa (AFL, *fluorescein angiography*).

Angiografia ułatwia ocenę ciężkości obrzęku plamki, chociaż przy dostępności OCT jest w tej kwestii na dalszym planie. W niektórych sytuacjach okazuje się jednak niezbędna do prawidłowej diagnostyki i leczenia. W przypadku niedokrwiennego obrzęku plamki umożliwia identyfikację i ocenę niedokrwienia (poszerzenie strefy beznaczyniowej – FAZ, *foveal avascular zone*). Przede wszystkim jednak ułatwia zaplanowanie i przeprowadzenie klasycznej laseroterapii siatkówki. Pozwala zidentyfikować poszczególne mikrotętniaki jako źródła przecieku i wykonać ogniskową, bezpośrednią ich fotokoagulację. Ponadto można na jej podstawie określić obszary rozlanego obrzęku siatkówki, w którego przypadku stosowana jest laseroterapia typu GRID.

Optyczna koherentna tomografia współcześnie odgrywa główną rolę w diagnostyce i leczeniu DME. Ułatwia jej identyfikację, chociaż nie udowodniono przewagi OCT nad badaniem w obrazie stereoskopowym w samym rozpoznaniu obecności obrzęku. Umożliwia za to ocenę ilościową, czyli określenie grubości siatkówki. Ma to kluczowe znaczenie przy ocenie skuteczności zastosowanej terapii, czyli laseroterapii siatkówki i/lub iniekcji doszklistkowych. Wreszcie umożliwia ocenę morfologii obrzęku. Zaproponowano następujący podział DME w zależności od obrazu OCT:

1. Rozlane pogrubienie siatkówki.
2. Torbielowaty obrzęk plamki.
3. Trakcja tylnej granicy ciała szklistego.
4. Płyn podsiatkówkowy.
5. Trakcyjne odwarstwienie siatkówki.

Ocena morfologiczna pozwala niekiedy określić przyczynę obrzęku i podjąć właściwą decyzję terapeutyczną. Dotyczy to szczególnie trakcji szklistkowo-siatkówkowych, w przypadku których leczenie operacyjne jest postępowaniem z wyboru.

KLASYFIKACJE

Cukrzycowy obrzęk plamki DME:

- obrzęk siatkówki w promieniu 1 DD od centrum plamki lub wysięki twarde w tym rejonie.

Klinicznie znamienny obrzęk plamki CSME (ETDRS):

- obrzęk siatkówki w promieniu 500 µm od centrum plamki i/lub
- wysięki twarde w promieniu 500 µm od centrum plamki, jeżeli towarzyszy im obrzęk sąsiadującej siatkówki i/lub
- obszar obrzęku siatkówki o średnicy co najmniej 1 DD, jeżeli przynajmniej jego część znajduje się w promieniu 1 DD od centrum plamki.

Definicja klinicznie znamiennego obrzęku plamki została wprowadzona przez ETDRS w celu zakwalifikowania pacjenta do pilnej fotokoagulacji laserowej w obszarze plamkowym. W kontekście stosowanych współcześnie metod leczniczych (terapia anty-VEGF) ma mniejsze znaczenie praktyczne.

LECZENIE DME

Czynniki ogólne

W środowiskach okulistycznych współcześnie prowadzi się stale dyskusję na temat preferencji i schematów miejscowego leczenia cukrzycowego obrzęku plamki. Nie ma jednak dylematów dotyczących leczenia systemowego pacjenta z retinopatią cukrzycową. Poprawa stanu ogólnego pacjenta, czyli dobra kontrola glikemii, wyrównanie ciśnienia tętniczego, redukcja stężenia lipidów osocza, jest kwestią kluczową. Już sama poprawa wymienionych parametrów może skutkować redukcją obrzęku siatkówki.

Laseroterapia siatkówki

Do niedawna w leczeniu DME stosowano przede wszystkim fotokoagulację laserową. Według ETDRS wykorzystanie laseroterapii ogniskowej lub GRID w klinicznie znamiennym obrzęku plamki pozwala na zachowanie aktualnej ostrości wzroku.

Protokół laseroterapii CSME według ETDRS (laser o świetle zielonym) [5]:

1. Konieczne aktualne badanie angiograficzne.
2. Bezpośrednia fotokoagulacja mikrotętniaków i innych anomalii naczyniowych w odległości co najmniej 500 µm od centrum i w promieniu 2 DD, ogniskami o średnicy od 50 do 100 µm. Obszary rozlanego obrzęku i hipoperfuzji mogą być traktowane ogniskami o średnicy od 50 do 200 µm, w formie szachownicy, czyli GRID. Ogniska powinny mieć umiarkowaną intensywność.
3. Jeżeli CSME utrzymuje się po 4 miesiącach od wykonania laseroterapii, stosuje się powtórną laseroterapię, przy czym dopuszcza się ogniska w odległości 300 µm od centrum (przy braku okołodołkowych obszarów hipoperfuzji i spadku BCVA poniżej 0,5).

Późniejsze modyfikacje dotyczące protokołu laseroterapii w CSME według ETDRS [6, 7].

1. Zdecydowana przewaga ognisk o średnicy 50 µm.
2. Używanie niskiej mocy lasera: ogniska mają być mniej intensywne – o barwie lekko szarej.
3. Dopuszcza się dodatkowo używanie lasera o barwie żółtej.
4. Wykonanie angiografii fluoresceinowej jest opcjonalne.

W rzeczywistości w przypadku fotokoagulacji laserowej mamy do czynienia z działaniem niszczącym tkanki i fotoreceptory. Jest to więc wybór mniejszego zła przy braku innych, mniej traumatycznych metod terapeutycznych. Dodatkowo w efekcie prowadzonej laseroterapii zaledwie zachowujemy wyjściową ostrość wzroku, nie uzyskując poprawy. W praktyce pacjenci, u których w DME stosowano wyłącznie fotokoagulację, tracili dotychczasową jakość widzenia. Blizny po laseroterapii powodowały powstawanie mroczków w polu widzenia i osłabiały poczucie kontrastu.
Współczesnym rozwiązaniem jest terapia laserem z funkcją mikropulsów (MPLT). W przeciwieństwie do klasycznej laseroterapii fala lasera nie ma tutaj funkcji ciągłej, ale jest podzielona na wiele mikroimpaktów. Innymi słowy, w tym samym czasie ekspozycji zostaje wykonanych wiele impulsów, każdy o bardzo krótkim czasie. Na przykład, w cyklu określanym jako 5% (*duty cycle 5%*) i czasie ekspozycji 0,2 s zostaje wykonanych 100 impaktów o czasie 2 ms każdy. Działanie lasera mikropulsowego nie polega na fotokoagulacji tkanki, ale na stymulacji. Pod wpływem terapii mikropulsowej następuje stymulacja nabłonka barwnikowego do produkcji czynników antyangiogennych i naprawczych, tj. PEDF, TSP1, SPF1, β-aktyny. W konsekwencji dochodzi do redukcji obrzęku siatkówki. Czynnościowo po terapii laserem mikropulsowym można uzyskać poprawę ostrości wzroku i czułości kontrastowej siatkówki. Sam laser mikropulsowy nie powoduje żadnego uszkodzenia siatkówki. Przerwy pomiędzy impulsami pozwalają na ostudzenie

Copyright © Medical Education

tkanki, stąd brak efektu termicznego. Laser mikropulsowy nie zostawia w siatkówce żadnego widocznego śladu. Zmiany w siatkówce nie są widoczne również w OCT. Efekty działania lasera mikropulsowego, zwłaszcza w połączeniu z terapią anty-VEGF, są bardzo obiecujące [8, 9].

INIEKCJE DOSZKLISTKOWE

Preparaty sterydowe

Preparaty sterydowe były pierwszymi, jakie stosowano w terapii doszklistkowej DME. Wykorzystywanie sterydów hamujących proces zapalny w leczeniu DME wydaje się logiczne, jeśli wziąć pod uwagę rolę procesów zapalnych w etiologii tego schorzenia. Najczęściej i najdłużej stosowaną substancją z tej grupy jest bez wątpienia triamcynolon. W wielu badaniach wykazano skuteczność tego leku w obniżaniu grubości siatkówki w DME, niemniej w większości prac nie wykazano przewagi tego preparatu w długofalowej terapii nad klasyczną laseroterapią w zachowaniu dotychczasowej BCVA [10]. Dodatkowo preparaty sterydowe niosą ze sobą ryzyko rozwoju powikłań, przede wszystkim zaćmy oraz wzrostu ciśnienia śródgałkowego. Podobne wyniki uzyskano przy stosowaniu deksametazonu. Zwykle uzyskiwano miejscową krótkotrwałą poprawę (szczyt działania po kilku miesiącach), natomiast końcowe efekty leczenia – po roku lub dwóch latach – nie są lepsze niż przy wykorzystywaniu tradycyjnej fotokoagulacji laserowej siatkówki [11]. Trzecim preparatem sterydowym stosowanym doszklistkowo jest fluocynolon. Lek stosuje się w formie implantu o przedłużonym działaniu (do 3 lat) i aplikuje się go zwykle w przypadkach, gdy inne metody leczenia są nieskuteczne (preparat Iluvien nie ma jeszcze rejestracji w Polsce). Wykazano skuteczność leku, uzyskując poprawę widzenia u pacjentów badanych po 24 miesiącach. Odsetek powikłań, głównie występowania zaćmy, w kolejnych miesiącach działania preparatu był jednak znaczący [12, 13].

Terapia anty-VEGF

Inaczej sytuacja wygląda w przypadku terapii anty-VEGF, zwłaszcza w kontekście wyników badań nad jej skutecznością w redukowaniu DME. VEGF jest jednym z głównych czynników zwiększających przepuszczalność siatkówki, przede wszystkim przez traumatyczne działanie na komórki śródbłonka naczyń. Miano VEGF w DME jest podniesione w cieczy wodnistej oraz w ciele szklistym. Tak więc terapia anty-VEGF teoretycznie powinna mieć znaczące działanie przeciwobrzękowe. Model teoretyczny został potwierdzony w badaniach klinicznych.

Badanie RESOLVE potwierdziło redukcję obrzęku siatkówki oraz wyraźną poprawę BCVA w DME po wielokrotnych iniekcjach doszklistkowych z ranibizumabu [14]. Badania READ-2 oraz RESTORE porównywały skuteczność redukowania obrzęku plamki oraz zachowania lub poprawy BCVA przy stosowaniu: ranibizumabu w monoterapii, ranibizumabu łącznie z laseroterapią i działania samego lasera [15, 16]. Generalnie fotokoagulacja laserowa w monoterapii jest zdecydowanie najmniej skuteczna w redukowaniu cukrzycowego obrzęku plamki i nie zapewnia pacjentom poprawy widzenia. Wyniki terapii ranibizumabem w monoterapii i łącznie z fotokoagulacją laserową są porównywalne – następuje zdecydowana redukcja obrzęku morfologicznie w OCT oraz wyraźna poprawa BCVA. W badaniu DRCR.net porównywano pod względem skuteczności samą laseroterapię z laseroterapią połączoną z podaniem doszklistkowym ranibizumabu, odroczoną laseroterapią połączoną z podaniem doszklistkowym ranibizumabu oraz odroczoną laseroterapią połączoną z podaniem doszklistkowym triamcynolonu [17]. Wyniki uzyskane po roku od rozpoczęcia badania wykazały podobną, niską skuteczność samej laseroterapii oraz laseroterapii połączonej z podaniem triamcynolonu oraz dobre, porównywalne wyniki po podaniu doszklistkowym ranibizumabu oraz wykonaniu niezwłocznej lub odroczonej laseroterapii. Warto podkreślić, że liczba iniekcji doszklistkowych, jakie trzeba zaaplikować pacjentowi w kolejnych latach terapii DME, wyraźnie maleje. W badaniu RESTORE w trzecim roku terapii wyniosła ona 2,5–2,9 [18].

Podobne efekty terapeutyczne uzyskano w badaniach dotyczących bewacizumabu [19–22] oraz afliberceptu – badania VIVID DME, VISTA DME, DA VINCI [23].

Na świecie w leczeniu DME stosuje się wszystkie 3 leki doszklistkowe: ranibizumab, aflibercept i bewacizumab.

W Polsce rejestrację do leczenia DME na razie posiada wyłącznie ranibizumab. Badania nad skutecznością afliberceptu w leczeniu DME są w końcowej fazie i bez wątpienia preparat ten również uzyska taką rejestrację. Bewacizumab na całym świecie stosowany jest w okulistyce *off label*.

WITREKTOMIA

W przeprowadzanych badaniach uzyskuje się dobre wyniki morfologiczne po wykonanej PPV w DME. Również odsetek nawrotów jest u tych pacjentów stosunkowo nieduży. Nie uzyskano jednak znaczącej poprawy ostrości wzroku, co w kontekście ryzyka zabiegu sprawia, że procedurę tę rezerwuje się zwykle dla przypadków opornych na leczenie iniekcjami doszklistkowymi oraz przypadków z patologią szklistkowo-siatkówkową, takich jak ścisłe przyleganie ciała szklistego w biegunie tylnym i jego odłączenie na obwodzie (*taut hyaloid syndrome*) lub współistniejące błony przedsiatkówkowe [24–26].

JAKĄ TERAPIĘ WYBRAĆ?

Obecnie stoimy przed dylematem: jaką strategię terapeutyczną zastosować u pacjenta z centralnym cukrzycowym

Copyright © Medical Education

obrzękiem plamki? Przez długie lata przyzwyczailiśmy się, że główną terapią pozwalającą zredukować ryzyko utraty widzenia u pacjenta z poddołkową makulopatią cukrzycową jest fotokoagulacja laserowa. Nie ma jednak wątpliwości, że terapia doszklistkowa, w której stosuje się preparaty anty-VEGF, daje zdecydowanie lepsze efekty. Dodatkowo w jej wyniku nie są niszczone fotoreceptory. Głównym problemem pozostaje bardzo wysoka cena iniekcji doszklistkowych, zwłaszcza na początku terapii. Przy właściwie prowadzonym leczeniu, w kolejnych latach pacjent z DME wymaga coraz mniej iniekcji, więc koszty również maleją.

Dyskusyjny pozostaje problem łączenia terapii doszklistkowej z klasyczną fotokoagulacją laserową. Do tej pory brak przekonujących danych o przewadze takiej łączonej terapii nad terapią samymi iniekcjami. Inaczej w przypadku łączenia terapii anty-VEGF z laseroterapią mikropulsową, która nie uszkadza siatkówki. Wydaje się, że stosowanie mikropulsów w połączeniu z terapią doszklistkową pozwoli na zmniejszenie liczby iniekcji, a tym samym na redukcję kosztów leczenia.

Gdzie w takim razie sytuuje się współcześnie klasyczna fotokoagulacja laserowa w leczeniu DME? Większość autorów jest zgodna, że powinno się ją stosować tylko w obrzęku plamki zlokalizowanym poza dołkiem. W przypadku poddołkowej lokalizacji obrzęku większość badaczy zaleca stosowanie terapii anty-VEGF. Przy niedużych centralnych obrzękach siatkówki o grubości poniżej 250 µm można – alternatywnie do iniekcji – w pierwszej kolejności zastosować terapię laserem mikropulsowym.

Terapia doszklistkowa preparatami sterydowymi z kolei jest współcześnie zarezerwowana dla przypadków opornych na leczenie anty-VEGF. Stosuje się ją rzadziej, ale stanowi interesującą alternatywę w przypadku braku odpowiedzi na terapię anty-VEGF.

Wyniki prowadzonych badań znajdują odzwierciedlenie w zaleceniach terapeutycznych towarzystw okulistycznych w różnych krajach. Polskie Towarzystwo Okulistyczne w swoich wytycznych oparło się na zaleceniach Niemieckiego Towarzystwa Okulistycznego (ryc. 1) [27].

W przypadku Royal College of Ophthalmologists (Wielka Brytania) zalecenia są podobne [28]. Klasyczna laseroterapia zarezerwowana jest przede wszystkim dla zmian pozadołkowych, ewentualnie jako terapia łączona z iniekcjami doszklistkowymi. W przypadku zmian centralnych u pacjentów fakijnych z relatywnie dobrą ostrością wzroku (powyżej 24 liter na tablicach ETDRS) stosuje się przede wszystkim terapię anty-VEGF według schematu proponowanego przez grupę DRCR. Na początku terapii następuje faza wysycająca w postaci comiesięcznych iniekcji przez 4–6 miesięcy, po niej zaś kontynuacja terapii według zasad PRN, aż do uzyskania kompletnej resorpcji obrzęku lub braku dalszej poprawy (ocena na podstawie comiesięcznych badań OCT). W przypadku pacjentów pseudofakijnych z relatywnie dobrą ostrością wzroku dopuszcza się doszklistkowe podawanie

RYCINA 1

Schemat leczenia klinicznie znamiennego obrzęku plamki według zaleceń PTO (grudzień 2013 r.).

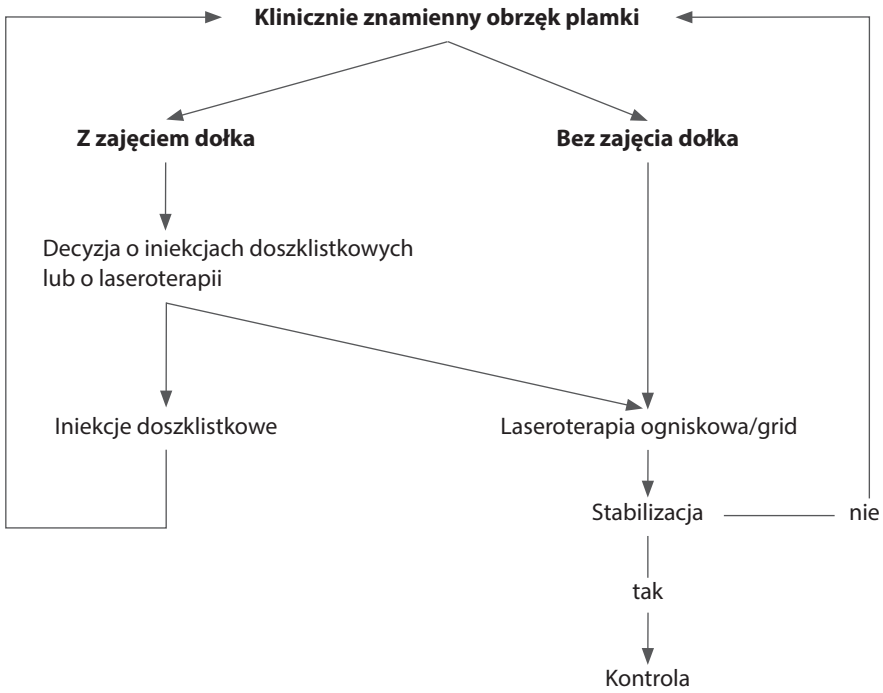

triamcynolonu lub fluocynolonu jako alternatywne dla terapii anty-VEGF. W przypadku pacjentów pseudofakijnych ze słabym widzeniem (poniżej 24 liter na tablicach ETDRS) i długotrwałym DME zaleca się obserwację, terapię anty-VEGF lub doszklistkową sterydoterapię.

TABELA 1

Algorytm postępowania w DME z zastosowaniem laseroterapii mikropulsowej (MPLT), za: [29].

Grubość siatkówki w dołku	Algorytm postępowania
< 250 µm	• 1 MPLT • anty-VEGF
250–400 µm	• 2 iniekcje anty-VEGF • 1 MPLT, jeżeli nie ma znaczącej odpowiedzi (redukcja obrzęku mniejsza niż 20% w OCT) • 3 dodatkowe iniekcje anty-VEGF (jeżeli konsekwentnie następuje redukcja obrzęku siatkówki) • 1 MPLT
> 400 µm	• 3 iniekcje anty-VEGF • 3 dodatkowe iniekcje anty-VEGF (jeżeli konsekwentnie następuje redukcja obrzęku siatkówki) • 1 MPLT • należy rozważyć doszklistkową sterydoterapię • 1 MPLT miesiąc po iniekcji

Jeśli chodzi o zastosowanie laseroterapii mikropulsowej, to nie ma jeszcze dużych randomizowanych badań proponujących określone schematy postępowania. Ciekawy algorytm postępowania w leczeniu DME z zastosowaniem mikropulsów (MPLT) przedstawiają Mansour i Luttrull (tab. 1) [29]. Według tych autorów MPLT może być wykorzystana jako terapia pierwszego rzutu przy małych obrzękach plamki, poniżej 250 µm. Przy większych obrzękach stosowana jest jako uzupełnienie terapii anty-VEGF.

PODSUMOWANIE

W świetle współczesnych badań nad terapiami stosowanymi w DME powinniśmy zmienić swój sposób myślenia na temat fotokoagulacji laserowej w leczeniu tego schorzenia. Wydaje się, że klasyczna laseroterapia w obszarze plamkowym będzie odpowiednia tylko w mniej licznych przypadkach obrzęku pozadołkowego, ewentualnie jako terapia ratująca w przypadkach niepoddających się terapii doszklistkowej. Duże nadzieje można wiązać z zastosowaniem terapii mikropulsowej, która pozwoli znacznie obniżyć koszty leczenia, w połączeniu z terapią anty-VEGF. Pomimo że w Polsce wysokie koszty terapii doszklistkowych i brak refundacji ze strony NFZ nie pozwalają na swobodne stosowanie rekomendacji PTO w leczeniu DME, to należy mieć świadomość, że klasyczna fotokoagulacja laserowa w obszarze plamkowym będzie wkrótce należała do rzadkości.

ADRES DO KORESPONDENCJI
Maciej Gawęcki
Poradnia Okulistyczna Dobry Wzrok
80-402 Gdańsk, ul. Kliniczna 1B/2
e-mail: gawecki@use.pl

Piśmiennictwo

1. Klein R., Klein B., Moss S. et al.: The Wisconsin epidemiologic study of diabetic retinopathy: the long-term incidence of macular edema. Ophthalmology 1995; 102: 7-16.
2. Klein R., Klein B., Moss S. et al.: Diabetic macular edema. Ophthalmology 1984; 91:1464-1474.
3. van Leiden H. et al.: Risk factors for incident retinopathy in a diabetic and nondiabetic population. The Hoorn Study. Arch. Ophthalmol. 2003; 121: 245-251.
4. Gordon B., Chang S., Kavanagh M. et al.: The effects of lipid lowering on diabetic retinopathy. Am. J. Ophthalmol. 1991; 112: 385-391.
5. Early Treatment Diabetic Retinopathy Study research group: Photocoagulation for diabetic macular edema. Early Treatment Diabetic Retinopathy Study report number 1. Arch. Ophthalmol. 1985; 103: 1796-1806.
6. Early Treatment Diabetic Retinopathy Study research group: Treatment techniques and clinical guidelines for photocoagulation of diabetic macular edema. Early Treatment Diabetic Retinopathy Study report number 2. Arch. Ophthalmol. 1987; 94: 761-74.
7. Lee C., Olk R.J.: Modified grid laser photocoagulation for diffuse diabetic macular edema. Long-term visual results. Ophthalmology 1991; 98: 1594-602.
8. Vujosevic S., Bottega E., Casciano M. et al.: Microperimetry and fundus autofluorescence in diabetic macular edema: subthreshold micropulse diode laser versus modified early treatment diabetic retinopathy study laser photocoagulation. Retina 2010; 30(6): 908-16.
9. Luttrull J.K., Dorin G.: Subthreshold diode micropulse laser photocoagulation (SDM) as invisible retinal phototherapy for diabetic macular edema: a review: Curr. Diabetes Rev. 2012; 8(4): 274-84.
10. Beck R.W., Edwards A.R., Aiello L. et al.: Diabetic Retinopathy Clinical Research Network (DRCR.net). Three-year follow-up of a randomized trial comparing focal/grid photocoagulation and intravitreal triamcinolone for diabetic macular edema. Arch. Ophthalmol. 2009; 127: 245-51.
11. Haller J.A., Kuppermann B.D., Blumenkranz M.S. et al.: Randomized controlled trial of an intravitreous dexamethasone drug delivery system in patients with diabetic macular edema. Arch. Ophthalmol. 2010; 128: 289-96.
12. Campochiaro P.A., Brown D.M., Pearson A. et al.: Long-term benefit of sustained-delivery fluocinolone acetonide vitreous inserts for diabetic macular edema. Ophthalmology 2011; 118: 626-35.
13. Pearson P.A., Comstock T.L., Ip M. et al.: Fluocinolone acetonide intravitreal implant for diabetic macular edema: a 3-year multicenter, randomized, controlled clinical trial. Ophthalmology 2011; 118: 1580-7.
14. Massin P., Bandello F., Garweg J.G. et al.: Safety and efficacy of ranibizumab in diabetic macular edema (RESOLVE Study): a 12--month, randomized, controlled, double-masked, multicenter phase II study. Diabetes Care 2010; 33: 2399-405.
15. Nguyen Q.D., Shah S.M., Khwaja A.A. et al.: Two-year outcomes of the ranibizumab for edema of the macula in diabetes (READ-2) study. Ophthalmology 2010; 117: 2146-51.
16. Mitchell P., Bandello F., Schmidt-Erfurth U. et al.: The RESTORE study: ranibizumab monotherapy or combined with laser versus laser monotherapy for diabetic macular edema. Ophthalmology 2011; 118: 615-25.
17. Aiello L.P., Beck R.W., Bressler N.M. et al.: Diabetic Retinopathy Clinical Research Network; Writing Committee: Rationale for the diabetic retinopathy clinical research network treatment protocol for center-involved diabetic macular edema. Ophthalmology 2011; 118(12): 5-14.
18. Mitchell P.; RESTORE extension study group.: 2-Year safety and efficacy outcome of ranibizumab 0.5 mg in patients with visual impairment due to diabetic macular edema (DME): an interim analysis of the RESTORE extension study. Invest. Ophthalmol. Vis. Sci. 2012; 53: E-Abstract 4667.
19. Soheilian M., Ramezani A., Obudi A. et al.: Randomized trial of intravitreal bevacizumab alone or combined with triamcinolone versus macular photocoagulation in diabetic macular edema. Ophthalmology 2009; 116: 1142-50.
20. Nepomuceno A.B., Takaki E., Paes de Almeida F.P. et al.: A prospective randomized trial of intravitreal bevacizumab versus ranibizumab for the management of diabetic macular edema: Am. J. Ophthalmol. 2013; 156(3): 502-10.
21. Lam D.S., Lai T.Y., Lee V.Y. et al.: Efficacy of 1.25 MG versus 2.5 MG intravitreal bevacizumab for diabetic macular edema: six--month results of a randomized controlled trial. Retina 2009; 29: 292-9.
22. Michaelides M., Fraser-Bell S., Hamilton R. et al.: Macular perfusion determined by fundus fluorescein angiography at the 4-month time point in a prospective randomized trial of intravitreal bevacizumab or laser therapy in the management of diabetic macular edema (Bolt Study): report 1. Retina 2010; 30: 781-6.
23. Do D.V., Schmidt-Erfurth U., Gonzalez V.H. et al.: The DA VINCI Study: phase 2 primary results of VEGF Trap-Eye in patients with diabetic macular edema. Ophthalmology 2011; 118: 1819-26.

Copyright © Medical Education

24. Patel J.I., Hykin P.G., Schadt M. et al.: Pars plana vitrectomy with and without peeling of inner retinal membrane for diabetic macular edema. Retina 2006; 26: 5-13.
25. Figueroa M.S., Contreras I., Noval S.: Surgical and anatomical outcomes of pars plana vitrectomy for diffuse nontractional diabetic macular edema. Retina 2008; 28: 420-426.
26. Joussen A.M., Joeres S.: Benefits and limitations in vitreoretinal surgery for proliferative diabetic retinopathy and macular edema. Dev. Ophthalmol. 2007; 39: 69-87.
27. Polskie Towarzystwo Okulistyczne. Zasady postępowania w cukrzycowym obrzęku plamki [online: www.pto.com.pl/dokumenty/pobierz/45,wytyczne-pto--leczenie-dme-2014].
28. Royal College of Ophthalmologist.: Diabetic Retinopathy Guidelines, December 2012 [online: http://www.icoph.org/dynamic/attachments/taskforce_documents/2012-sci-267_diabetic_retinopathy_guidelines_december_2012.pdf].
29. Mansour S., Luttrull J.: Integration of MicroPulse Laser Therapy (MPLT) in the Management of Diabetic Retinopathy. [Materiały konferencyjne: IRIDEX Educational Webinar 2012].

 Copyright © Medical Education