

Laseroterapia podprogowa złotym standardem w leczeniu centralnej surowiczej chorioretinopatii

Subliminal laser therapy as a gold standard in treatment of central serous chorioretinopathy

Zofia Sikorska

Specjalistyczny Ośrodek Okulistyczny OCULOMEDICA w Bydgoszczy
Kierownik: dr n. med. Zofia Sikorska



NAJWAŻNIEJSZE

Laseroterapia mikropulsowa powinna być zastosowana możliwie szybko w celu skrócenia czasu rekonwalescencji i zapobieżenia uszkodzeniu RPE.

HIGHLIGHTS

Micropulse laser therapy treatment should begin as soon as possible in order to shorten recovery time and to prevent RPE damage.

STRESZCZENIE

Centralna surowicza chorioretinopatia występuje często u ludzi aktywnych i czynnych zawodowo. Niestety patogenеза tego schorzenia jest niewyjaśniona i nadal nie ma leczenia przyczynowego. Co prawda w niektórych przypadkach możliwa jest poprawa samoistna, ale trwa to zazwyczaj kilka miesięcy. Zastosowanie laseroterapii podprogowej, inaczej nazywanej mikropulsową, w postaci ostrej otwiera nowe możliwości skutecznego leczenia. Po zastosowaniu mikropulsów płyn znajdujący się pod siatkówką zmysłową wchłania się znacznie szybciej i czas rekonwalescencji ulega wyraźnemu skróceniu. Laseroterapia mikropulsami jest zabiegiem bezpiecznym i nie powoduje widocznych blizn siatkówki w badaniu klinicznym, OCT lub angiografii.

Słowa kluczowe: centralna surowicza chorioretinopatia, laser mikropulsowy podprogowy

ABSTRACT

Central serous chorioretinopathy occurs most commonly in young, professionally active people. Unfortunately, its exact pathogenesis remains unknown, so that causative treatment does not exist. There can be a spontaneous improvement in some cases but it takes usually a few months. The use of subthreshold laser therapy, called also micropulse therapy, in the acute form of the disease brings new options for an effective treatment. The faster resorption of subretinal fluid and shorter recuperation time is then observed. Micropulse laser therapy is a safe procedure that does not cause retinal scarring visible on clinical examination, OCT and fluorescein angiography.

Key words: central serous chorioretinopathy, subthreshold micropulse laser

Centralna surowicza chorioretinopatia (CSC, *central serous chorioretinopathy*) to nieprzedarciowe, idiopatyczne odwarstwienie siatkówki neurosensorycznej w biegunie tylnym. Etiopatogeneza choroby pozostaje nieznana. Uważa się, że patologia dotyczy głównie warstwy barwnikowej siatkówki (RPE, *retinal pigment epithelium*), w której dochodzi do uszkodzenia pompy jonowej i następowego gromadzenia się płynu pod siatkówką zmysłową. Dodatkowo, prawdopodobnie na drodze nadmiernego pobudzenia receptorów mineralokortykoidowych w choriokapilarach, płyn przemieszcza się wtórnie pod siatkówkę zmysłową w wyniku wzrostu ciśnienia w przestrzeni naczyniówkowej. Tak powstaje wtórne uszkodzenie RPE.

CSC najczęściej występuje u ludzi młodych, aktywnych zawodowo; częstość występowania tego schorzenia w całej populacji sięga 5,8–10/10 000, przy czym zdecydowanie częściej dotyka ono mężczyzn [1]. Czynniki ryzyka CSC są: zachowanie (osobowość typu A), przewlekłe stosowanie glikokortykosteroidów, nadciśnienie, zakażenie *Helicobacter pylori* [2, 3], zaburzenia snu, choroby autoimmunologiczne, bezdech senny, trzeci trymestr ciąży.

Choroba występuje w 2 postaciach: ostrej i przewlekłej.

W **postaci ostrej** nagle dochodzi do niewielkiego pogorszenia ostrości wzroku, z reguły w jednym oku, pacjenci widzą „jak przez brudną kroplę”, barwy są mniej wysyczone, a widziany obraz jest często mniejszy niż w zdrowym oku. Dno oka wygląda typowo, jako kopulaste uniesienie siatkówki w plamce, które jest spowodowane przeciekiem płynu pod siatkówkę neurosensoryczną. Zazwyczaj objawy te ustępują samoistnie po kilku lub kilkunastu tygodniach. Jednakże długo zalegający płyn doprowadza do uszkodzenia RPE. W konsekwencji dochodzi do pogorszenia ostrości wzroku, utraty kontrastu, zaburzenia widzenia barwnego i metamorfopsji.

Postać przewlekła centralnej surowiczej chorioretinopatii przebiega wielobjawowo, często obuocznie. Naprzemienne mamy do czynienia z okresami zaostrzeń – z płynem pod siatkówką zmysłową. Potem, po wchłonięciu płynu, następuje remisja, ale dochodzi do coraz większego uszkodzenia RPE. W konsekwencji prowadzi to do uszkodzenia fotoreceptorów i nieodwracalnego pogorszenia ostrości wzroku. Rzadkim, ale poważnym powikłaniem postaci przewlekłej jest neowaskularyzacja podsiatkówkowa ukryta (CNV, *choroidal neovascularisation*).

Wstępna diagnostyka centralnej surowiczej chorioretinopatii opiera się na stereoskopowym badaniu dna oka. W badaniach diagnostycznych podstawowe znaczenie ma SOCT.

BADANIA DIAGNOSTYCZNE

1. Spektralna tomografia optyczna (SOCT, *spectral optical coherence tomography*)

W typowej ostrej postaci opisywanej choroby dobrze widoczne jest uniesienie warstwy neurosensorycznej z hiporefleksyjnym płynem podsiatkówkowym. Charakterystyczne jest wydłużenie zewnętrznych fragmentów fotoreceptorów. W postaci przewlekłej może być obecny płyn podsiatkówkowy oraz dodatkowo widoczne są zaniki i nieregularności na poziomie RPE, zaniki fotoreceptorów, często odwarstwienie nabłonka barwnikowej siatkówki (PED, *pigment epithelium detachment*), a na jego stoku płyn pod siatkówką zmysłową.

2. Autofluorescencja (FAF, *fundus autofluorescence*)

FAF pokazuje uszkodzenie RPE spowodowane przez płyn podsiatkówkowy, który siłą ciężkości opada coraz niżej. Obraz ten jest typowy i bardzo charakterystyczny dla przewlekłej postaci CSC.

3. Angiografia fluoresceinowa (FA, *fluorescein angiography*)

Znaczenie tego badania wyraźnie zmniejszyło się po wprowadzeniu SOCT. Jednakże tylko FA umożliwia lokalizację przecieku względem dołka i badanie to jest konieczne przed zastosowaniem klasycznej laseroterapii. W postaci ostrej CSC obraz hiperfluorescencji jest typowy i przeciek ma kształt dymu z fajki lub dymku z papierosa, albo też „kleksa”. Inaczej wygląda FA w postaci przewlekłej – mamy wówczas do czynienia z okienkowatymi ubytkami RPE, obszarami hiperfluorescencji typowymi dla PED oraz ogniskami przecieku fluoresceiny.

4. Angio-OCT

Badanie to jest przeznaczone dla przewlekłej postaci CSC powikłanej neowaskularyzacją podsiatkówkową. Oczywiście CNV w angio-OCT możemy zaobserwować tylko wtedy, gdy nie jest ona maskowana przez płyn podsiatkówkowy. Angio-OCT sprawdza się lepiej niż FA w celu rozpoznania CNV, ponieważ stwierdzone w FA liczne obszary hiperfluorescencji typu okienkowatych ubytków nabłonka (spowodowane przez liczne ogniska zaniku RPE) maskują ewentualną hiperfluorescencję spowodowaną przez CNV.

5. Angiografia indocjaninowa (*indocyanine green angiography*)

Wykonanie tego badania jest wskazane przy podejrzeniu neowaskularyzacji podsiatkówkowej, której nie można uwidocznić innymi metodami.

LECZENIE

Ze względu na różnorodne postaci CSC i niepoznaną jeszcze etiopatogenezę tej choroby stosowane są różnorodne formy leczenia.

1. Laseroterapia

- laseroterapia klasyczna falą ciągłą – akceptowane są wszystkie długości fali stosowane do leczenia siat-

kówki – tylko w przypadku przecieku zlokalizowanego w bezpiecznej (500 μm) odległości od dołka

- laseroterapia podprogowa, czyli mikropulsowa
 - terapia fotodynamiczna – w przypadku CSC powikłanej CNV
2. Iniekcje doszkliskowe – w przypadku CSC powikłanej CNV
 3. Inhibitory mineralokortykoidów stosowane doustnie w przewlekłej postaci CSC (eplerenon, spironolakton) [5]
 4. Leczenie miejscowe: dorzolamid w kroplach oraz nepafenak lub bromfenak w każdej postaci CSC.

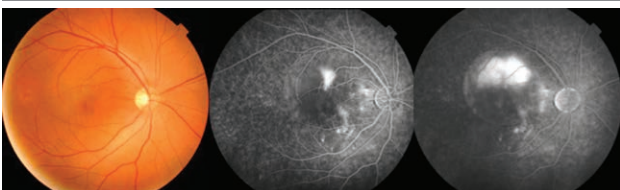
Laseroterapia podprogowa = laseroterapia mikropulsami

Laseroterapia mikropulsami jest fotostymulacją RPE do odprowadzenia nadmiaru płynu. Polega ona na dostarczeniu energii lasera do siatkówki w postaci ciągu przerywanych impulsów laserowych. Umożliwia to rozpraszanie ciepła i wyeliminowanie trwałego uszkodzenia siatkówki. **W przeciwieństwie do konwencjonalnej laseroterapii mikropulsy nie powodują widocznej blizny siatkówki w badaniu klinicznym, OCT lub angiografii** [9]. Energia mikropulsów, czyli cykl pracy DC (*duty cycle*) dla siatkówki wynosi 5% energii [6], której należałoby użyć do wytworzenia widocznych przypaleń. Aby laseroterapia mikropulsami była skuteczna, trzeba użyć zlewnego wzoru siatki, tzn. bez przerw między ekspozycjami. Zaleca się też, by wzory „zachodziły” dachówkowato na siebie.

Większość autorów stosuje terapię mikropulsową dopiero po 4 miesiącach trwania objawów [7, 9]. Jednakże biorąc pod uwagę uszkodzenia RPE i fotoreceptorów spowodowane przez płyn długo utrzymujący się pod warstwą neurosensoryczną, należy rozważyć szybsze wprowadzenie tej formy laseroterapii. Należy pamiętać, że mikropulsy nie uszkadzają siatkówki. Dla pacjentów czynnych zawodowo szybkość zastosowania tej terapii ma ogromne znaczenie, ponieważ znacząco przyspiesza ona rekonwalescencję i powrót do pracy. Poniższe ryciny przedstawiają zdjęcie kolorowe siatkówki, FA i SOCT pacjenta z ostrą postacią CSC leczonego mikropulsami.

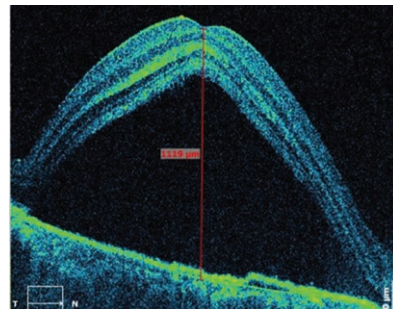
RYCINA 1

Zdjęcie kolorowe i FA pacjenta z ostrą postacią CSC, najlepsza skorygowana ostrość wzroku (BCVA, *best corrected visual acuity*) 0,5.



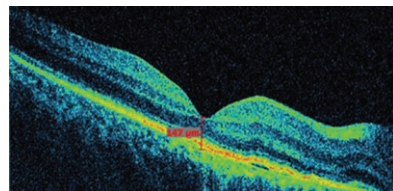
RYCINA 2

SOCT pacjenta z ryciny 1.



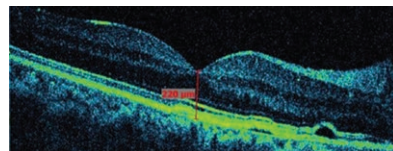
RYCINA 3

Pacjent z ryciny 1 po 4 tygodniach po laseroterapii mikropulsami, BCVA 1,0.



RYCINA 4

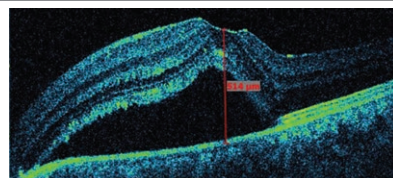
Pacjent z ryciny 1 po 8 miesiącach po laseroterapii mikropulsami, BCVA 1,0.



Zastosowanie laseroterapii mikropulsowej opisuje się przede wszystkim w postaci przewlekłej CSC [7, 8]. Ryciny zamieszczone poniżej przedstawiają SOCT pacjentów z przewlekłą CSC po leczeniu mikropulsami.

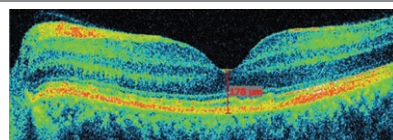
RYCINA 5

Pacjent z przewlekłą CSC, BCVA 0,8.



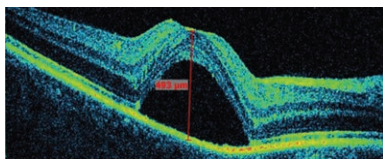
RYCINA 6

Pacjent z ryciny 5 po 3 miesiącach po laseroterapii mikropulsami.



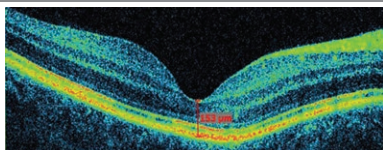
RYCINA 7

Pacjent z przewlekłą CSC, BCVA 1,0.



RYCINA 8

Pacjent z ryciny 7 po dwukrotnej laseroterapii mikropulsami, BCVA 1,0.



Do rozważenia jest zastosowanie mikropulsów w CSC powikłanej CNV. Oczywiście nie spowodują one zarośnięcia lub choćby zmniejszenia CNV, ale mogą się przyczynić do ograniczenia częstotliwości iniekcji doszklistkowych. Podsumowując, laseroterapia mikropulsami jest skuteczną i bezpieczną metodą w leczeniu centralnej surowiczej chorioretinopatii.

ADRES DO KORESPONDENCJI

dr n. med. Zofia Sikorska

Specjalistyczny Ośrodek Okulistyczny OCULOMEDICA
85-316 Bydgoszcz, ul. Władysława Broniewskiego 9
e-mail: zofia_sikorska@wp.pl

Piśmiennictwo

1. Kitzmann AS, Pulido JS, Diehl NN, et al. The incidence of central serous chorioretinopathy in Olmsted County, Minnesota, 1980-2002. *Ophthalmology* 2008; 115: 169-173.
2. Casella AM, Berbel RF, Bressanim GL, et al. Helicobacter pylori as a potential target for the treatment of central serous chorioretinopathy. *Clinics (Sao Paulo)* 2012; 67(9): 1047-1052.
3. Liu B, Deng T, Zhang J. Risk factors for central serous chorioretinopathy: A systematic review and Meta-Analysis. *Retina* 2016; 36(1): 9-19.
4. Cakir B, Fischer F, Ehlken C, et al. Clinical experience with eplerenone to treat chronic central serous chorioretinopathy. *Graefes Arch Clin Exp Ophthalmol* 2016; 254(11): 2151-2157.
5. Arsan A, Kanar HS, Sonmez A. Visual outcomes and anatomic changes after sub-threshold micropulse yellow laser (577-nm) treatment for chronic central serous chorioretinopathy: long-term follow-up. *Eye (Lond)* 2018; 32(4): 726-733.
6. Scholz P, Ersoy L, Boon CJ, Fauser S. Subthreshold Micropulse Laser (577 nm) Treatment in Chronic Central Serous Chorioretinopathy. *Ophthalmologica* 2015; 234: 189-194
7. Gawęcki M, Jaszczuk-Maciejewska A, Jurska-Jaśko A, Grzybowski A. Functional and morphological outcome in patients with chronic central serous chorioretinopathy treated by subthreshold micropulse laser. *Graefes Arch Clin Exp Ophthalmol* 2017; 255: 2299-2306.
8. Luttrull JK. Low-intensity/high-density subthreshold diode micropulse laser for central serous chorioretinopathy. *Retina* 2015; 36: 1658-1663.
9. Abd Elhamid AH. Subthreshold micropulse yellow laser treatment for nonresolving central serous chorioretinopathy. *Clin Ophthalmol* 2015; 9: 2277-2283.