

Perspektywy zastosowania klinicznego nowego implantu RENEXUS® w teleangiektazjach okołoplamkowych typu 2

Perspectives of clinical applications of RENEXUS® implants in macular telangiectasia type 2



Agnieszka Nowosielska

Dr Nowosielska

Okulistyka i Chirurgia Oka

Prywatne Centrum Okulistyczne w Warszawie

NAJWAŻNIEJSZE

Implant RENEXUS® należy do nowej kategorii implantów wewnątrzgałkowych, wykorzystujących naturalną substancję biologicznie czynną, rzęskowy czynnik neurotroficzny CNTF, w leczeniu chorób degeneracyjnych siatkówki.

HIGHLIGHTS

RENEXUS® is the new category of intraocular implants, which uses natural biologically active substance, ciliary neurotrophic factor CNTF, in the treatment of retinal degenerative disorders.

STRESZCZENIE

Implant RENEXUS® firmy Neurotech Pharmaceuticals należy do nowoczesnych leków okulistycznych zarówno pod względem wykorzystanej w nim substancji czynnej, jak i formy jej podania do wnętrza gałki ocznej.

Substancją aktywną implantu jest rzęskowy czynnik neurotroficzny produkowany przez żywe ludzkie komórki nabłonka barwnikowego zawarte wewnątrz implantu. Rzęskowy czynnik neurotroficzny ma działanie ochronne na komórki siatkówki, dzięki czemu spowalnia ich utratę w przewlekłych schorzeniach degeneracyjnych oraz stanach zaburzonego ukrwienia.

Uważa się, że implant RENEXUS® może być wykorzystany w schorzeniach takich jak: teleangiektazje okołoplamkowe typu 2, zwyrodnienie barwnikowe siatkówki, neuropatia jaskrowa nerwu wzrokowego, przednia niedokrwienność neuropatia nerwu II, degeneracja plamki związana z wiekiem.

Czas aktywnego wydzielania substancji leczniczej do wnętrza gałki ocznej przez implant RENEXUS® ocenia się na ok. 5 lat.

Implant RENEXUS® przeszedł pomyślenie badania kliniczne II fazy i jest obecnie testowany w próbach klinicznych III fazy w leczeniu teleangiektazji okołoplamkowych typu 2.

Słowa kluczowe: teleangiektazje okołoplamkowe typu 2, RENEXUS®, CNTF, AMD, zwyrodnienie barwnikowe siatkówki

ABSTRACT

The intraocular RENEXUS® implant, manufactured by Neurotech Pharmaceuticals, represents a new-generation ophthalmic product with regard to its active chemical substance and mode of the intraocular delivery system. The active compound of the implant, ciliary neurotrophic factor (CNTF), is produced by human retinal pigment epithelium cells that are encapsulated within the device. Ciliary neurotrophic factor has protective effects on retinal cells that help delay their degeneration in chronic retinal degenerative disorders and cases of prolonged ischemia. RENEXUS® implants may be useful for the treatment of macular telangiectasia type 2, retinitis pigmentosa, glaucoma, neuropathy, anterior ischemic neuropathy, and age-related macular degeneration. The active time of CNTF secretion after implantation is approximately 5 years. Intraocular RENEXUS® implants were evaluated in a Phase II clinical trial and have now been tested in a double-blind placebo-controlled clinical trial of macular telangiectasia type 2.

Key words: macular telangiectasia type 2, MacTel 2, RENEXUS®, CNTF, AMD, retinitis pigmentosa

WEWNĄTRZGAŁKOWY IMPLANT RENEXUS® – SUBSTANCJA AKTYWNA I SPOSÓB IMPLANTACJI DO GAŁKI OCZNEJ

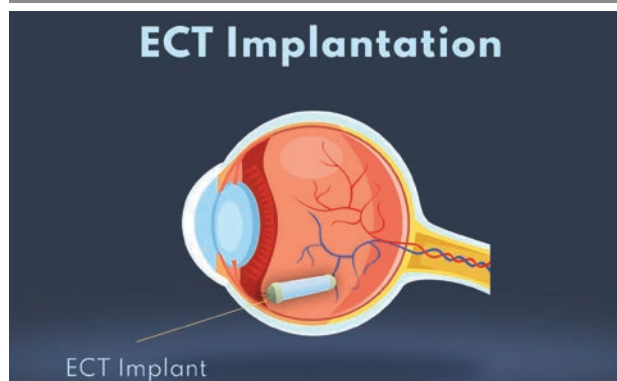
RENEXUS® (NT501), produkt firmy Neurotech Pharmaceuticals, jest nowoczesnym lekiem należącym do grupy implantów allogenicznych. Produkowany jest w technologii komórek opłaszczonych (ECT, *encapsulated cell technology*).

Implant o kształcie walca ma długość ok. 7 mm. Zaprojektowany został w ten sposób, aby wprowadzony do wnętrza gałki ocznej pozostawał tam przez długi czas. Jego aktywność ocenia się na ok. 5 lat. Implantacja następuje typowo przez część płaską ciała rzęskowego. Po wprowadzeniu do gałki ocznej implant jest przyszywany do twardówki. Do tego celu służy specjalna pętla znajdująca się na jednym z jego końców. Sposób mocowania implantu w gałce ocznej przedstawia rycina 1. Przyszywanie implantu do ściany gałki ocznej zabezpiecza go przed przemieszczaniem się w obrębie wnętrza oka, co mogłoby powodować uszkodzenia siatkówki i zaburzenia widzenia. Budowę implantu przedstawia rycina 2.

Implant RENEXUS® zawiera linię komórek nabłonka barwnikowego z wprowadzonym do ich wnętrza plazmidem kodującym rzęskowy czynnik neurotroficzny (CNTF, *ciliary neurotrophic factor*). Ściana implantu zbudowana jest z półprzepuszczalnej błony, która umożliwia uwalnianie CNTF do wnętrza gałki ocznej, natomiast ogranicza kontakt komórek nabłonka barwnikowego z elementami układu immunologicznego pacjenta. Ilość CNTF wydzielana z implantu na dobę w obecnie prowadzonych próbach klinicznych wynosi 20 ng/24 h [1]. Rycina 3 schematycznie pokazuje sposób działania implantu.

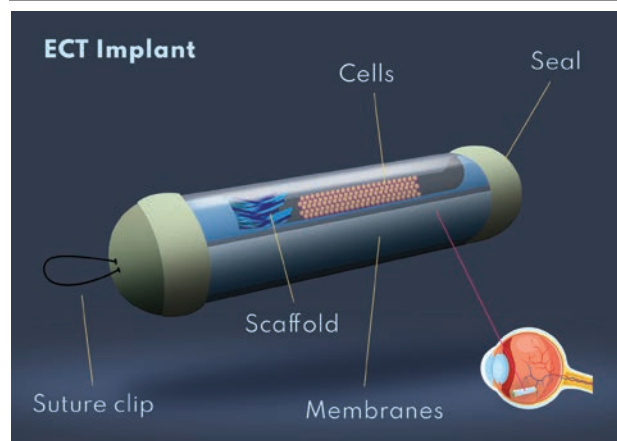
RYCINA 1

Mocowanie implantu ECT do ściany gałki ocznej (na podstawie materiałów ze strony internetowej Neurotech Pharmaceuticals).



RYCINA 2

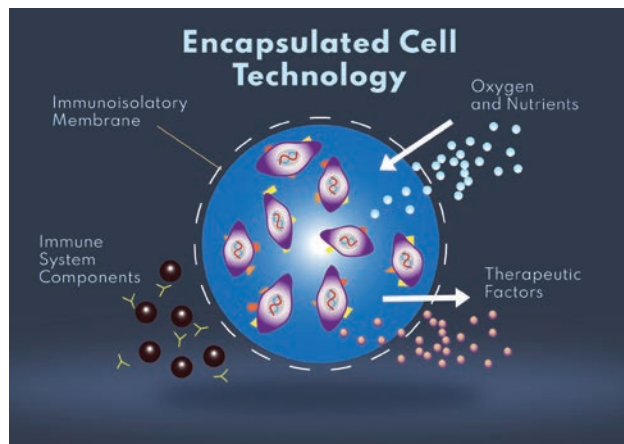
Budowa implantu RENEXUS® (na podstawie materiałów dostępnych na stronie internetowej Neurotech Pharmaceuticals).



cells – komórki (tu komórki nabłonka barwnikowego); *membranes* – błony (chodzi o błonę półprzepuszczalną, stanowiącą ścianę implantu); *scaffold* – podłoże (dla utrzymania komórek nabłonka barwnikowego w obrębie implantu); *suture clip* – pętla do mocowania (przyszywania) implantu do ściany gałki ocznej.

RYCINA 3

Schematyczne przedstawienie działania implantu RENEXUS® wewnątrz gałki ocznej (na podstawie materiałów ze strony internetowej Neurotech Pharmaceuticals).



immune system components – składniki układu immunologicznego; *immunisulatory membrane* – błona immunizolacyjna; *oxygen and nutrients* – tlen i substancje odżywcze; *therapeutic factors* – czynniki terapeutyczne.

Rzęskowy czynnik neurotroficzny to jeden z kilku czynników neurotroficznym produkowanych przez neurony siatkówki oraz komórki Müllera. Substancja znana jest od ok. 30 lat [1–3]. CNTF wydzielają komórki siatkówki w warunkach stresu, którym mogą być wysokie ciśnienie śródgałkowe, niedokrwienie lub uraz nerwu wzrokowego [2–4]. CNTF ma działanie neuroprotektoryjne na komórki nerwowe oraz glejowe siatkówki i w tym mechanizmie zabezpiecza siatkówkę przed ich utratą [1–4].

Ze względu na mechanizm działania implantu RENEXUS® może być wykorzystany w leczeniu wielu schorzeń o podłożu degeneracyjnym, których do tej pory nie umiemy leczyć. Do tej pory przeprowadzono badania I fazy nad zastosowaniem implantu RENEXUS® w zaawansowanych postaciach zwyrodnienia barwnikowego siatkówki. Udowodniono w nich skuteczność implantu oraz jego dobrą tolerancję w okresie 6 miesięcy [5].

RENEXUS® został przebadany w suchej postaci degeneracji plamki związanej z wiekiem (AMD, *age-related macular degeneration*). U pacjentów z suchą postacią AMD uzyskano stabilizację widzenia przy zastosowaniu dawki CNTF 20 ng/24 h. Okres obserwacji w tym badaniu wyniósł 18 miesięcy [6, 7].

Obecnie prowadzone są badania kliniczne nad zastosowaniem implantu RENEXUS® we wczesnych fazach zwyrod-

nienia barwnikowego siatkówki oraz w zespole Ushera [8]. Kolejnym schorzeniem, w którym bada się skuteczność i bezpieczeństwo implantu, są teleangiektazje okołoplamkowe typu 2 (MacTel 2, *macular telangiectasia type 2*).

TELEANGIEKTAZIE OKOŁOPLAMKOWE TYP 2 (MACTEL 2) – WYSTĘPOWANIE I OBJAWY KLINICZNE

Teleangiektazje okołoplamkowe typu 2 są chorobą o nieustalonej etiologii, występującą obustronnie. Schorzenie to po raz pierwszy zostało opisane przez Donalda Gassa w 1977 r. Proponując nazwę nowej jednostki chorobowej, Gass nawiązał do poszerzonych naczyń krwionośnych widocznych podczas badania klinicznego [9]. Jak udowodniono wiele lat później, patomechanizm choroby polega na zaniku komórek fotoreceptorowych i komórek Müllera siatkówki, a poszerzone naczynia krwionośne są jedynie objawem wtórnym [10–12].

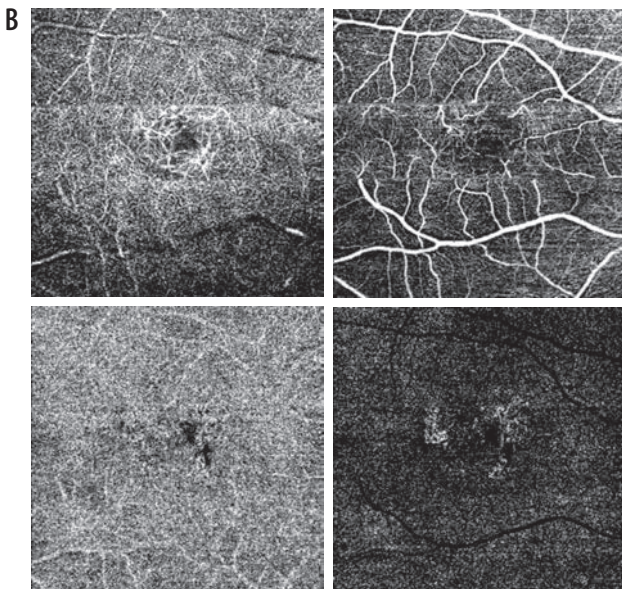
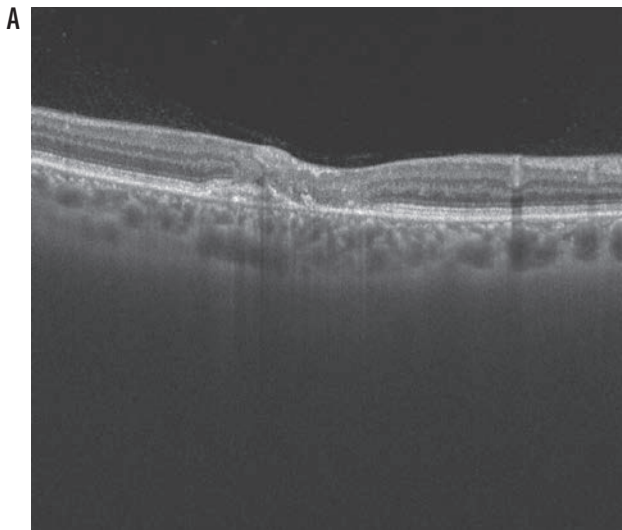
Częstotliwość zmian typu MacTel 2 szacuje się na ok. 0,1% w populacji ludzi w wieku 40 lat i więcej. Jest to prawdopodobnie liczba zaniżona, co może wynikać z wciąż małej świadomości choroby zarówno wśród okulistów, jak i samych pacjentów [10, 11]. Pierwsze objawy, w postaci upośledzenia widzenia, pacjenci zwykle zauważają w 5. i 6. dekadzie życia. Najczęściej występują: obniżenie ostrości wzroku, zamazane widzenie, trudności w czytaniu. Schorzenie postępuje powoli i rzadko prowadzi do zupełnej ślepoty [10, 11].

Początkowo zmiany są bardziej nasilone w jednym oku. Zwykle jednak obejmują oboje oczy. Początkowo lokalizują się skroniowo od dołeczka, by z czasem objąć cały dołeczek [12]. Dość wcześnie obserwuje się zanik refleksu i zmniejszenie przejrzystości dołeczka. Wynika to prawdopodobnie z dysfunkcji komórek Müllera [12]. Kolejnymi objawami widocznymi na dnie oka są depozyty krystaliczne oraz rozszerzone naczynia żyłne.

Zaniki w okolicy plamki postępujące w miarę trwania choroby często przyjmują formę małych cyst. Histologicznie są to miejsca, w których doszło do zaniku komórek fotoreceptorowych i komórek Müllera. Zmiany te szczególnie dobrze uwidaczniają się w badaniu tomografii siatkówki (OCT, *optical coherent tomography*) [11, 12]. Zmiany typowe dla wieloletniego MacTel 2 przedstawiają ryciny 4 i 5.

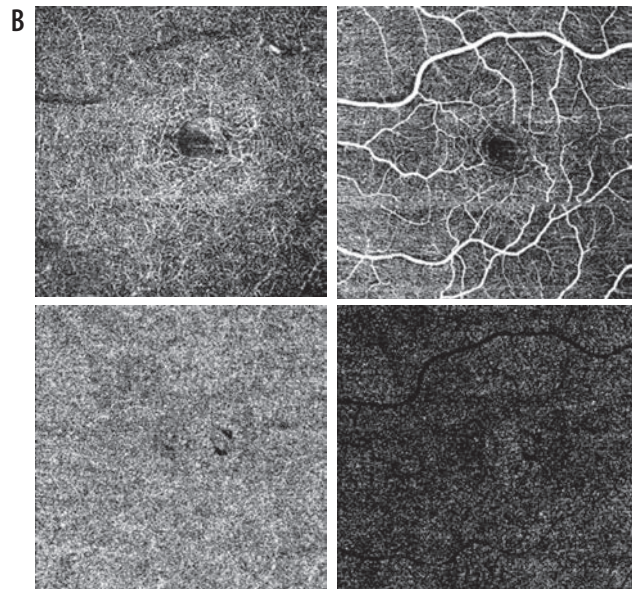
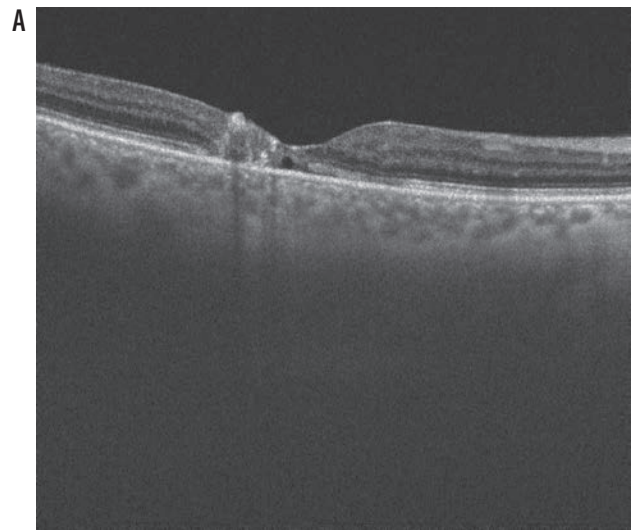
RYCINA 4

Pacjentka lat 49 z rozpoznanymi MacTel 2, badania obrazowe OCT i angio-OCT (marzec 2020 r., materiał własny). A. OP – badanie OCT. Widoczne zmiany w architektonice siatkówki. Brak warstwy komórek nabłonka barwnikowego i zewnętrznych warstw siatkówki. B. Badanie angio-OCT OP. W badaniu uwidoczniono zmiany w łożysku naczyniowym. Widoczne poszerzone naczynia w warstwach wewnętrznych siatkówki oraz zmiany w warstwach zewnętrznych wymagające obserwacji.



RYCINA 5

Ta sama pacjentka. Badania obrazowe OCT i angio-OCT (marzec 2020). A. OL – badanie OCT. Uwidocznione zmiany w architektonice siatkówki. Zaburzenia w warstwach zewnętrznych siatkówki. W centrum widoczna „pusta” przestrzeń odpowiadająca histologicznie zanikom komórkowym. B. Badanie angio-OCT OL. Zaburzenia kształtu i przebiegu naczyń łożyska wewnętrznego siatkówki. Łożysko naczyniowe warstw głębszych wydaje się prawidłowe.



Zmiany barwnikowe okolicy plamkowej to kolejne typowe znaleziska w tym schorzeniu. Prawdopodobnie pochodzą one z niewielkich obszarów przerostu komórek nabłonka barwnikowego, który wędruje do neurosenso-rycznej siatkówki [13]. Istotnym powikłaniem spotykanym w MacTel 2 może być neowaskularyzacja podsiatkówkowa. Może ona pojawić się na każdym etapie choroby i zwykle lokalizuje się skroniowo od plamki [13]. Należy zdawać sobie sprawę z tego, że pochodzenie zmian neowaskularnych w MacTel 2 jest inne niż w wysiękowej degeneracji plamki związanej z wiekiem. Rozrost nowych naczyń pochodzi tu raczej z naczyń siatkówki, a nie naczyńki [13].

BADANIA KLINICZNE IMPLANTU RENEXUS® W MACTEL 2

W latach 2014–2017 przeprowadzono badanie II fazy nad zastosowaniem implantu RENEXUS® w leczeniu teleangiektazji okołodołkowych typu 2. Wyniki zostały opublikowane w 2019 r. w czasopiśmie „Ophthalmology” [14].

Badanie było pojedynczo zaślepienie. Wzięło w nim udział 67 pacjentów ze zdiagnozowanymi MacTel 2. Łącznie przebadano 99 oczu. Wiek pacjentów wahał się w przedziale od 21 do 80 lat. Randomizację przeprowadzono 1 : 1, czyli tyle samo oczu było aktywnie leczonych i miało podane placebo. W jednej grupie pacjentów wszczepiano aktywny implant RENEXUS® wydzielający czynnik CNTF w dawce 20 ng/24 h, u członków drugiej przeprowadzono procedurę „udającą wszczepienie implantu” bez dalszego aktywnego leczenia. Okres obserwacji wyniósł 24 miesiące.

U wszystkich pacjentów w określonych odstępach czasowych wykonywano pełne badanie okulistyczne obejmujące najlepszą skorygowaną ostrość wzroku, badanie odcinka przedniego, w tym szerokości źrenicy, oraz badanie dna oka.

Utracę komórek fotoreceptorowych i komórek Müllera oceniano na podstawie pomiarów powierzchni strefy elipsoidalnej widocznej w badaniu spektralnej optycznej koherentnej tomografii (SD-OCT, *spectral domain optical coherent tomography*). Powiększenie tego obszaru zarejestrowane w badaniu SD-OCT świadczy o zwiększonej utracie komórek fotoreceptorowych i komórek Müllera. Czułość siatkówki oceniana była w badaniu mikroperymetrycznym wykonywanym na aparacie Humphreya [14]. W badaniu oceniano bezpieczeństwo stosowanej terapii. Implant RENEXUS® był dobrze tolerowany. Większość po-

wikłań wiązała się z samą procedurą wszczepienia implantu lub z „procedurą placebo”. Były to: wybroczyny spojówkowe, zespół suchego oka, ból oka. Objawy te ustępowały po zastosowaniu leczenia. W grupie pacjentów poddanych aktywnej terapii obserwowano również tendencję do zwężenia źrenicy.

Jak wspomniano wcześniej, ocenie podlegał obszar utraty fotoreceptorów w badaniu SD-OCT. Średni obszar utraty fotoreceptorów zwiększył się o 0,27 (+/-0,05) mm² w grupie nieleczonej w porównaniu z 0,22 (+/-0,05) mm² w grupie leczonej. Oczywiście wykazały o 31% większą progresję zmian degeneracyjnych w porównaniu z oczami leczonymi.

Statystycznie znaczące różnice wykazano w odniesieniu do najlepszej skorygowanej ostrości wzroku oraz w czułości siatkówki ocenianej w badaniu mikroperymetrycznym [14]. Wyniki badania II fazy były na tyle zachęcające, że zdecydowano się na kontynuowanie prac nad implantem RENEXUS®. Aby zarejestrować lek do stosowania komercyjnego, każda firma farmaceutyczna zobligowana jest do oceny skuteczności i bezpieczeństwa leku w dużej populacji pacjentów, co wiąże się z koniecznością przeprowadzenia badań III fazy, tzw. badań przedrejestracyjnych.

W listopadzie 2017 r. rozpoczęto wieloośrodkowe randomizowane badanie kliniczne III fazy z grupą kontrolną placebo w celu udowodnienia skuteczności i bezpieczeństwa implantu RENEXUS® w leczeniu teleangiektazji okołoplamkowych typu 2.

Sponsor badania zakłada włączenie do niego 112 pacjentów. Badanie prowadzone jest w wielu ośrodkach w USA, Europie oraz Australii. Ma się ono zakończyć w marcu 2022 r. Po tym czasie można się spodziewać publikacji wyników i, miejmy nadzieję, rejestracji leku do stosowania komercyjnego.

Amerykańska Agencja ds. Żywności i Leków (FDA, Food and Drug Administration) skierowała proces rejestracyjny implantu RENEXUS® na tzw. szybką ścieżkę (*fast track*), wychodząc z założenia, że jak najszybsze udostępnienie leku na schorzenia degeneracyjne siatkówki, w tym przypadku dla pacjentów ze zdiagnozowanym MacTel 2, na które do tej pory nie ma właściwej terapii, należy do priorytetów.

Źródło rycin: Ryciny 1–3 przygotowano na podstawie materiałów firmy Neurotech Pharmaceuticals, ryciny 4–5 pochodzą z materiałów własnych autora/ów.

ADRES DO KORESPONDENCJI

dr n. med. Agnieszka Nowosielska

Dr Nowosielska

Okulistyka i Chirurgia Oka

01-249 Warszawa, ul. Gizów 1 lokal U2 A

tel. +48 601218605

e-mail: klinka@drnowosielska.pl

ORCID

Agnieszka Nowosielska – ID – <http://orcid.org/0000-0001-8783-5606>

Piśmiennictwo

1. Effect of Ciliary Neurotrophic Factor on Retinal Neurodegeneration in Patients with Macular Telangiectasia Type 2. Materiały producenta leku Neurotech Pharmaceuticals.
2. Adler R, Landa KB, Manthorpe M et al. Cholinergic neurotrophic factors: intraocular distribution of soluble trophic activity for ciliary neurons. *Science*. 1979; 204: 1434-6.
3. Yu S, Tanabe T, Yoshimura N. A rat model of glaucoma induced by episcleral vein ligation. *Exp Eye Res*. 2006; 83(4): 758-70.
4. Valter K, Bisti S, Gargini C et al. Time course of neurotrophic factor upregulation and retinal protection against light-induced damage after optic nerve section. *Invest Ophthalmol Vis Sci*. 2005; 46(5): 1748-54.
5. Sieving PA, Caruso RC, Tao W et al. Ciliary neurotrophic factor (CNTF) for humar retinal degeneration: phase I trial of CNTF delivered by encapsulated cell intraocular implants. *Proc Natl Acad Sci USA*. 2006; 103: 3896-901.
6. Jaffe GJ, Tao W, Group CS. A Phase 2 study of encapsulated CNTF-secreting cell implant (NT-501) in patients with geographic atrophy associated with dry AMD-18 month results. Presented at the Association for Research in Vision and Ophthalmology Annual Meeting. May 2005, Fort Lauderdale, FL.
7. Zhang K, Hopkins JJ, Heier JS et al. Ciliary neurotrophic factor delivered by encapsulated cell intraocular implants for treatment of geographic atrophy in age-related macular degeneration. *Proc Natl Acad Sci USA*. 2011; 108: 6241-5.
8. Talcott KE, Ratnam K, Sundquist SM et al. Longitudinal study of cone photoreceptors during retinal degeneration and in response to ciliary neurotrophic factor treatment. *Invest Ophthalmol Vis Sci*. 2011; 52: 2219-26.
9. Gass JD, Oyakawa RT. Idiopathic juxtafoveal retinal telangiectasis. *Arch Ophthalmol*. 1982; 100: 769-80.
10. Charbel Issa P, Gilles MC, Chew EY et al. Macular telangiectasia type 2. *Prog Retin Eye Res*. 2013; 34: 49-77.
11. Davidoff FH, Pressman HD, Chambers RB. Juxtafoveal telangiectasia name change? *Retina*. 2004; 24: 474-8.
12. Powner MB, Giliies MC, Zhu M et al. Loss of Muller cells and photoreceptors in macular telangiectasia type 2. *Ophthalmology*. 2013; 120: 2344-52.
13. Engelbrecht NE, Aaberg TM Jr, Sung J et al. Neovascular membranes associated with idiopathic juxtafoveal telangiectasia. *Arch Ophthalmol*. 2020; 102: 320-4.
14. Chew EY, Clemons TE, Jaffe GJ et al. Effect of Ciliary Neurotrophic Factor on Retinal Neurodegeneration in Patients With Macular Telangiectasia Type 2. Arandomized Clinal Trial. *Ophthalmology*. 2019; 126(4): 540-9.

Konflikt interesów:

Nie występuje.

Finansowanie:

Nie występuje.

Etyka:

Treści przedstawione w artykule są zgodne z zasadami Deklaracji Helsińskiej, dyrektywami EU oraz ujednoliconymi wymaganiami dla czasopism biomedycznych.

Conflict of interest:

None.

Financial support:

None.

Ethics:

The content presented in the article complies with the principles of the Helsinki Declaration, EU directives and harmonized requirements for biomedical journals.