

# Ewolucja czy rewolucja w terapii nabytej niewydolności rąbka rogówki: Holoclar® – nowy lek zawierający komórki macierzyste nabłonka rogówki

*Evolution or revolution in therapy of acquired corneal limbal stem insufficiency: Holoclar® – a new medicine containing corneal epithelium stem cells*

**Dariusz Dobrowolski<sup>1-3</sup>, Bogumił Wowra<sup>1-3</sup>,  
Ewa Wróblewska-Czajka<sup>2</sup>, Katarzyna Krysiak<sup>3</sup>, Maria Grolik<sup>1,2</sup>,  
Edward Wylęgała<sup>1,2</sup>**

<sup>1</sup>Katedra i Oddział Kliniczny Okulistyki, Wydział Lekarski z Oddziałem Lekarsko-Dentystycznym w Zabrze, Śląski Uniwersytet Medyczny w Katowicach

Kierownik Katedry: prof. dr hab. n. med. Edward Wylęgała

<sup>2</sup>Oddział Okulistyczny, Okręgowy Szpital Kolejowy w Katowicach

Ordynator Oddziału: prof. dr hab. n. med. Edward Wylęgała

<sup>3</sup>Oddział Okulistyczny z Pododdziałem Okulistyki Dziecięcej i Zespołem Zabiegowym, Wojewódzki Szpital Specjalistyczny nr 5 im. św. Barbary, Centrum Urazowe w Sosnowcu

Kierownik Oddziału: dr hab. n. med. Dariusz Dobrowolski



## NAJWAŻNIEJSZE

Leczenie niewydolności komórek macierzystych nabłonka rogówki przy użyciu komórek pochodzących z hodowli w laboratorium jest nową metodą w okulistyce.

## HIGHLIGHTS

Treatment of corneal limbal insufficiency with tissue produced in the laboratory is a new method in ophthalmology.

## STRESZCZENIE

Leczenie niewydolności rąbka rogówki wkroczyło w nowy etap. W terapii zastosowano komórki pochodzące z hodowli. Tkanka uzyskana w laboratorium zawiera komórki macierzyste nabłonka rogówki pozyskane ze strefy rąbkowej. Dzięki temu zastąpienie hodowanym nabłonkiem patologicznych tkanek zapewnia jego stałą odnowę, tak jak dzieje się to w warunkach fizjologicznych. Do inicjacji hodowli wystarczy zaledwie 2 mm<sup>2</sup> rąbka rogówki; pobrane komórki wytwarzają prawidłowy wielowarstwowy nabłonek, który zawiera też pulę komórek macierzystych. Odległe obserwacje potwierdzają, że z zastosowaniem tej metody można trwale odtwarzać powierzchnię nabłonkową rogówki.

**Słowa kluczowe:** nabłonek rogówki, komórki macierzyste, hodowla komórkowa

## ABSTRACT

Treatment of corneal limbal insufficiency has entered a new stage. The cells from the culture were used in the therapy. The tissue produced in the laboratory contains stem cells of the corneal epithelium obtained from the limbal zone. With this technology, replacing the pathological tissue with the cultured epithelium gives its constant renewal, as it happens under physiological conditions. Only 2 mm<sup>2</sup> of the corneal limbus is needed to initiate the culture, the harvested cells produce a normal multilamellar, stratified epithelium, that also contains a population of stem cells. Long-term observations confirm that this method can permanently maintain the epithelial surface of the cornea.

**Key words:** corneal epithelium, stem cells, cell culture

## WPROWADZENIE

Historia leczenia niewydolności komórek macierzystych nabłonka rogówki liczy już ponad 40 lat. W tym czasie opracowano szereg metod postępowania, które jednak pomimo nowatorskiego podejścia do leczenia miały wiele wad. Najpoważniejszymi były: rozległy zakres chirurgii, stosowanie tkanek od niespokrewnionych dawców oraz konieczność systemowego podawania leków immunosupresyjnych [1]. Ewolucja metod terapeutycznych skierowała się w stronę minimalizacji zakresu chirurgii i pracy z niewielką, niezbędną ilością materiału tkankowego, najlepiej w układzie autologicznym. Idea takiego podejścia rozwinęła się wraz z rozwojem technik hodowania wybranych linii komórkowych. Pierwsze próby zastosowania tej technologii dotyczyły hodowli ludzkiego naskórka. Powody były oczywiste: naskórek cechował się łatwą dostępnością, a ponadto istniało duże zapotrzebowanie na materiał tkankowy, zwłaszcza na powierzchnię ciała człowieka [2].

## KOMÓRKI JAKO LEK

Jednym z czynników ułatwiających hodowlę tego typu komórek była ich polaryzacja przestrzenna. Nabłonki pokrywowe wykazują stałą orientację w przestrzeni i charakter wzrostu zmierzający do pokrycia dostępnej im powierzchni. Ukierunkowanie rozwoju tkanki ułatwiało zatem dystrybucję komórek na płaskich powierzchniach płytek hodowlanych oraz jednolity wzrost komórek do tworzenia regularnej wielowarstwowej struktury tkankowej, jaka budowana jest w warunkach fizjologicznych.

Opracowanie mediów hodowlanych zawierających czynniki wzrostowe zostało wsparte odkryciem, że hodowle komórkowe prowadzone w sąsiedztwie szybko namnażających się komórek są stymulowane przez wydzielane czynniki wzrostowe. Te komórki to fibroblasty, mające nieograniczony potencjał wzrostowy i wydzielające przy tym epidermalny czynnik wzrostu (EGF, *epidermal growth factor*). Inne komórki, które znajdują się w ich sąsiedztwie, korzystają z tej stymulacji. Opracowano technikę inaktywacji cytotatykiem (mitomycyną C) komórek fibroblastów, tak aby powstrzymać ich niekontrolowane

rozmnażanie się, ale utrzymać wydzielanie pożądanej cytokiny [3].

Tak narodziła się technika hodowli ludzkiego naskórka, a z niej ewoluowała metoda hodowli nabłonka rogówki (ryc. 1).

### RYCINA 1

Profesor Paulo Rama – pionier przeszczepów hodowanego nabłonka rogówki z profesorem Edwardem Wylęgałą w Szpitalu San Raffaele w Mediolanie, gdzie dokonano pierwszego takiego przeszczepienia.



Obie metody odpowiadały na zbliżone potrzeby, choć dawały różne produkty: wielowarstwowy nabłonek rogowaciejący pokrywający skórę właściwą i wielowarstwowy nabłonek nierogowaciejący pokrywający rogówkę. Począ-

kowo indukcja hodowli następowała na skutek położenia na podłożu hodowlanym fragmentów tkanki [4]. Taka metoda nie powodowała jednak równomiernego wzrostu, ponieważ nie można było doprowadzić do równomiernego rozmieszczenia komórek ani przewidzieć ich potencjału wzrostowego. Ostatecznie indukcję hodowli uzyskano po rozproszeniu komórek do formy zawiesiny, co pozwalało na równomierny rozkład komórek na powierzchni hodowlanej. Zwiększyło to też prawdopodobieństwo równomiernego rozkładu komórek macierzystych, kluczowych dla całego procesu. Ich identyfikacja w tkance dawcy nie była możliwa, ale już w hodowli można było określić zarówno odsetek komórek wykazujących wysoki potencjał proliferacyjny, jak i to, czy formują one docelową tkankę o równomiernym przestrzennym rozkładzie komórek [5].

Wymienione czynniki sprawiły, że opracowana technologia hodowli mogła podlegać procesowi standaryzacji, co z kolei dawało możliwość rejestracji nowej procedury terapeutycznej. Zgodnie z wymogami dyrektyw UE taki produkt, który uzyskuje się w sposób powtarzalny i który ma stałe parametry, może być traktowany jako lek [6].

W ten sposób eksperymentalna metoda leczenia uzyskała oficjalną metodę produkcji tkankowego materiału terapeutycznego. Warunkiem rozpoczęcia procedury hodowli jest pozyskanie bazowego materiału tkankowego z obszaru rogówki. Wcześniejsze doświadczenia wskazywały jednoznacznie, że optymalne źródło komórek macierzystych dla nabłonka rogówkowego stanowi rąbek rogówki w lokalizacji górnej. Lokalizację tę szczegółowo określili Pellegrini i wsp., którzy wykazali potencjał proliferacyjny bioptatów nabłonka z poszczególnych lokalizacji na rogówce [7]. W pracy wskazano także technikę ich pozyskania z okolic palisad Vogta. Precyzyjne odcięcie spojówki oraz nacięcie nabłonka przed szczytem palisad Vogta gwarantowało pozyskanie nabłonka rąbkowego zawierającego właściwe komórki macierzyste zdolne do odnowy nabłonka rogówki. Warunkiem niezbędnym do zainicjowania pobrania było także wykluczenie zmian patologicznych w tym obszarze, które mogłyby wpłynąć na potencjał wzrostowy pobieranych komórek [8].

Opisany etap to pozyskanie materiału bazowego. Dalsze działania możliwe są już w warunkach wyspecjalizowanego laboratorium. Tam odbyła się ocena bioptatu rąbka, którego minimalne wymiary to tylko 2 × 1 mm. Drogą enzymatyczną uzyskuje się następnie zawiesinę komórek nabłonkowych. Dopiero określenie gęstości komórek w zawieszynie pozwala stwierdzić, czy materiał do indukcji hodowli jest wystarczający, czy też wymaga kolejnego pobrania.

Dalsze etapy hodowli to: pasażowanie materiału komórkowego, określenie jego potencjału proliferacyjnego, zdolności do uzyskiwania wielowarstwowej struktury nabłonkowej i wreszcie oszacowanie zawartości komórek macierzystych w budowanej w laboratorium tkance. Jeżeli hodowany ma-

teriał odtwarza prawidłowy przestrzennie nabłonek, pokrywa równomiernie podłożę hodowlane, zawiera komórki macierzyste i utrzymuje stałe tempo odnowy – może być dopuszczony do przekazania biorcy. Ostatnim etapem jest umieszczenie hodowanych komórek na nośniku transportowym, który zostanie przeszczepiony biorcy. To ostatni etap produkcji, w którym precyzyjnie planuje się datę dostarczenia statecznego produktu i przeszczepu hodowanego nabłonka (ryc. 2) [9].

## RYCINA 2

Krażki żelu fibrynowego – nośnika do hodowli nabłonka rogówki.



Hodowany nabłonek, nazwany Holoclar®, może być przeszczepiony pod warunkiem spełnienia kilku warunków. Kwalifikacja obejmuje stopień uszkodzenia nabłonka rogówki, zakres patologicznego unaczynienia i jego rozmieszczenie. Niewydolność rąbka rogówki charakteryzuje brak nieunaczynionego, przezroczystego nabłonka na powierzchni rogówki z nawracającymi erozjami oraz zastąpienie go unaczynionym nabłonkiem spojówkowym. Obecność spojówkowego łożyska naczyniowego to charakterystyczna cecha choroby, powodująca także przewlekłe i postępujące bliznowacenie z wykształceniem półprzezroczystej błony włóknisto-naczyniowej na powierzchni rogówki. Gdy ta nieprawidłowa tkanka sięgnie osi widzenia, jego jakość gwałtownie spada. Dodatkowym czynnikiem zaburzającym widzenie jest przewlekły proces zapalny towarzyszący przebudowie tkanek powierzchni oka. Światłowstręt, przewlekłe łzawienie, pieczenie lub ból nieprzerwanie towarzyszą chorobie, powodując stały dyskomfort. Te objawy są najtrudniejsze do zaakceptowania przez pacjenta i skłaniają do szukania specjalistycznej pomocy lekarskiej.

## TERAPIA

Uszkodzenia rąbka rogówki z reguły są procesem gwałtownym związanym z urazami lub zabiegami okulistycznymi.

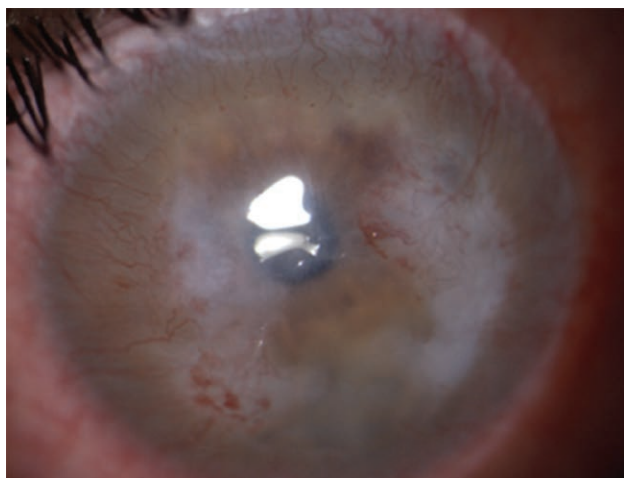Proces gojenia jest tu wyjątkowo rozciągnięty w czasie. Nie-małe zaskoczenie dla chorych stanowi jego stała progresja, często następująca pomimo intensywnego leczenia. To konsekwencja uruchomionych procesów zapalnych, które w przypadku rogówki trwają wiele miesięcy. Jednym z warunków powodzenia terapii opartej na przeszczepie hodowanych komórek jest ustąpienie procesu zapalnego. Przyjęto, że okres pozwalający na minimalizację tych procesów to 24 miesiące od urazu. Jest on wyjątkowo długi, zwłaszcza dla aktywnych zawodowo pacjentów, jednak przyjęcie takiej granicy pozwala na uzyskanie większego odsetka powodzeń niż leczenie w stanie ostrym lub podczas toczącego się zapalenia i pourazowej przebudowy uszkodzonych tkanek.

Konsekwencje urazu dotyczą nie tylko nabłonka rogówki, ale też nabłonka spojówki, jej podścieliska w załawkach, dodatkowych gruczołów łzowych i ich ujść w spojówce, brzegu powiekowego, składu i objętości filmu łzowego. Te sąsiednie struktury poddawane są wnikliwej analizie podczas badania, ponieważ ich stan wpływa na powierzchnię rogówki i ma znaczenie rokownicze przed rozpoczęciem hodowli komórek rąbka.

Kwalifikacja pacjenta obejmuje ocenę zakresu inwazji spojówki (co najmniej w 2 kwadrantach obwodu rąbka rogówki), strefę optyczną (unaczynienie spojówkowe obejmujące centralnych 6 mm), stabilizację zmian oraz obniżenie ostrości wzroku do dali poniżej 20/200. Spełnienie tych kryteriów pozwala na planowanie biopsji rąbkowej z oka towarzyszącego. Oczywiście niezbędne jest stwierdzenie prawidłowej strefy rąbkowej, która będzie stanowić źródło donacji (ryc. 3).

### RYCINA 3

Oko kwalifikowane do przeszczepu hodowanego nabłonka rogówki zawierającego komórki macierzyste.



Pacjent nie wymaga żadnego szczególnego przygotowania do pobrania, realizowanego w znieczuleniu kroplowym

(alternatywnie okołogałkowym), z zastrzeżeniem wykluczenia środków konserwujących w kroplach. Biopsja polega na nacięciu rogówki przed palisadami Vogta i płytkiej keratektomii ku twardówce. Ważne jest staranne odcięcie spojówki, tak aby na bioptacie pozostawały jedynie dystalne odcinki palisad Vogta.

Tak wypreparowana tkanka zaczyna swą podróż w płynie konserwującym do ośrodka w Modenie, gdzie po ocenie jest poddawana preparatyce. Pobierający otrzymuje po dobie potwierdzenie prawidłowości pobrania biopatu. Od tego czasu rozpoczyna się oczekiwanie na ostateczny materiał do przeszczepienia.

Przygotowanie pacjenta do zabiegu nie wymaga dodatkowych czynności, znieczulenie odbywa się przy zastosowaniu środków pozbawionych konserwantów. Zasadniczą część zabiegu stanowi usunięcie wszelkich unaczynionych tkanek z powierzchni rogówki, odsłaniana jest twardówka do 2 mm od rąbka rogówki. Uwolnienie spojówki jest konieczne, aby ograniczyć wtórne wrastanie naczyń. Odsłoniętą tkankę rogówki i twardówki pokrywa się żelą fibrynowym, na którego powierzchni znajduje się wyhodowany nabłonek. Luźna spojówka po peritomii służy do przycięcia przeszczepu nabłonkowego na jego obwodzie. Dwa szwy spojówkowe są wystarczające do utrzymania przeszczepu na powierzchni. Z uwagi na brak innego sposobu fiksacji żelu fibrynowego oko biorcy pozostaje zamknięte przez 4 dni. To czas niezbędny do resorpcji żelu fibrynowego, co jest wspomagane przez enzymy obecne w filmie łzowym. Czwartego dnia opatrunek może być zdjęty, jednakże w dalszym ciągu nie stosuje się żadnych leków miejscowo, aby uniknąć toksycznego działania na wyhodowany nabłonek. Leczenie bakteriostatkiem prowadzone jest ogólnie. Podobnie jak w przypadku steroidoterapii początkowo nie podaje się kropli.

Minimalna ingerencja chirurgiczna i farmakologiczna to istota przeszczepu hodowanego nabłonka. Niewątpliwie zarówno minimalizacja traumy związanej z zabiegiem, jak i ograniczenie potencjalnego toksycznego wpływu leków sprzyjają utrzymaniu potencjału proliferacyjnego nabłonka.

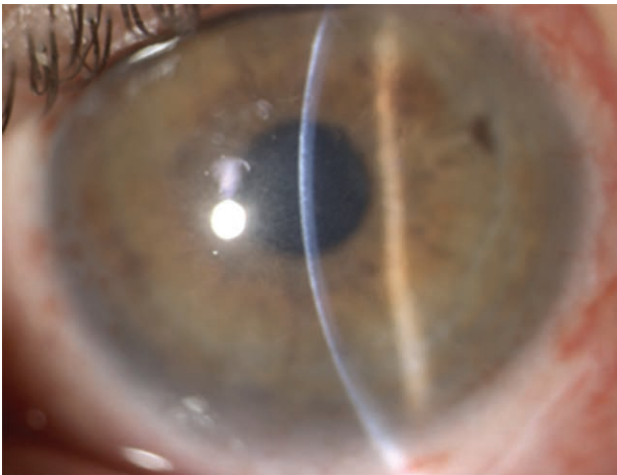
Szacuje się, że liczba komórek macierzystych w preparacie przeszczepianym może się wahać od 3% do 15%. Kluczowa jest obecność komórek o wysokim potencjale mitotycznym charakteryzowanym ekspresją białek określanych ogólnie jako białko p63. Drugi ważny parametr to możliwość budowy ciągłego nabłonka, zdolnego do równomiernego pokrywania powierzchni [10].

Przeszczep autologiczny oparty na hodowanym nabłonku określamy jako skuteczny, gdy obwodowe unaczynienie nie przekracza 3 mm od granic twardówki, nabłonek tworzy jednolitą równą warstwę, bez inwazji naczyń do strefy centralnej. Doświadczenia wskazują, że skuteczność metody pozostaje wysoka, z odsetkiem powodzeń przekraczającym

80%. Oczywiście odtworzenie powierzchni nabłonkowej rogówki nie wyklucza dalszych działań chirurgicznych. W przypadku zmian w zrębie rogówki czy rozwoju zaćmy dalsze leczenie, w tym keratoplastyka, jest możliwe w drugim roku od przeszczepu z hodowli (ryc. 4) [11].

RYCINA 4

Oko po przeszczepie hodowanego nabłonka zawierającego komórki macierzyste pochodzenia rąbkowego z odtworzonym prawidłowym nabłonkiem rogówki.



## WNIOSKI

Opisana terapia to trzecia oficjalna metoda leczenia oparta na izolacji komórek macierzystych dla tkanki docelowej. Metoda zapoczątkowana w hematologii, następnie w leczeniu oparzeń skóry, znalazła teraz zastosowanie w leczeniu obrażeń rogówki. Rejestracja przez EMA otwiera drogę do refundacji przez narodowych ubezpieczycieli, pozostaje jeszcze niebagatelny wpływ na rozwój tego typu technik leczenia. Laboratoria prowadzące hodowle tkankowe stają się zatem rzeczywistymi elementami systemu ochrony zdrowia. Pamiętajmy jednak, że od koncepcyjnej publikacji w „Lancecie” w 1999 r. do wdrożenia klinicznego tej metody minęło blisko 15 lat. Mijamy nadzieję, że opierając się na bazie badawczej, podobne technologie znajdą zastosowanie w kolejnych latach.

### ADRES DO KORESPONDENCJI

**dr hab. n. med. Dariusz Dobrowolski**

Katedra i Oddział Kliniczny Okulistyki,  
Wydział Lekarski z Oddziałem Lekarsko-Dentystycznym  
w Zabrze,  
Śląski Uniwersytet Medyczny w Katowicach,  
Okręgowy Szpital Kolejowy  
40-760 Katowice, ul. Panewnicka 65  
e-mail: dardobmd@wp.pl

## Piśmiennictwo

1. Shanmuganathan VA, Rotchford AP, Tullo AB, et al. Epithelial proliferative potential of organ cultured corneoscleral rims; implications for allo-limbal transplantation and eye banking. *Br J Ophthalmol* 2006; 90: 55-58.
2. Pellegrini G, Ranno R, Stracuzzi G, et al. The control of epidermal stem cells (holoclones) in the treatment of massive full-thickness burns with autologous keratinocytes cultured on fibrin. *Transplantation* 1999; 68: 868-879.
3. Hultman CS, Brinson GM, Siltharm S, et al. Allogeneic fibroblasts used to grow cultured epidermal autografts persist in vivo and sensitize the graft recipient for accelerated second-set rejection. *J Trauma* 1996; 41: 51-58.
4. Tsai RJ, Li LM, Chen JK. Reconstruction of damaged corneas by transplantation of autologous limbal epithelial cells. *N Engl J Med* 2000; 343: 86-93.
5. Koizumi N, Cooper LJ, Fullwood NJ, et al. An evaluation of cultivated corneal limbal epithelial cells, using cell-suspension culture. *Invest Ophthalmol Vis Sci* 2002; 43: 2114-2121.
6. Pellegrini G, Lambiase A, Macaluso C, et al. From discovery to approval of an advanced therapy medicinal product-containing stem cells, in the EU. *Regen Med* 2016; 11: 407-420.
7. Pellegrini G, Golisano O, Paterna P, et al. Location and clonal analysis of stem cells and their differentiated progeny in the human ocular surface. *J Cell Biol* 1999; 145: 769-782.
8. Rama P, Bonini S, Lambiase A, et al. Autologous fibrin-cultured limbal stem cells permanently restore the corneal surface of patients with total limbal stem cell deficiency. *Transplantation* 2001; 72: 1478-1485.
9. Pellegrini G, Rama P, Matuska S, et al. Biological parameters determining the clinical outcome of autologous cultures of limbal stem cells. *Regen Med* 2013; 8: 553-567.
10. Pellegrini G, Dellambra E, Golisano O, et al. p63 identifies keratinocyte stem cells. *Natl Acad Sci U S A* 2001; 98: 3156-3161.
11. Rama P, Matuska S, Paganoni G, et al. Limbal stem-cell therapy and long-term corneal regeneration. *N Engl J Med* 2010; 363: 147-155.