

Submitted: 10.08.2015
Accepted: 26.10.2015

Urethral length measurement in women during sonographic urethrocytography – an analysis of repeatability and reproducibility

Pomiar długości cewki moczowej u kobiet podczas ultrasonograficznej uretrocytografii – analiza powtarzalności i odtwarzalności

Edyta Właźlak¹, Jacek Kociszewski², Jacek Suzin¹, Maria Dresler¹,
Grzegorz Surkont¹

¹ Diagnostic Ultrasonography Laboratory, Department of Operative Gynecology and Gynecologic Oncology, Ist Department of Gynecology and Obstetrics, Medical University of Lodz, Poland

² Frauenklinik, Evangelisches Krankenhaus Hagen-Haspe GmbH, Hagen, Germany
Correspondence: Edyta Właźlak, MD, PhD, Department of Operative Gynecology and Gynecologic Oncology, Ist Department of Gynecology and Obstetrics, Medical University of Lodz, Wileńska 37, 94-029 Łódź, Poland, tel.: +48 42 686 04 71, e-mail: edytawlazlak@gmail.com

DOI: 10.15557/JoU.2016.0003

Key words

ultrasound,
urogynecology,
urethral length,
measurement
repeatability
and reproducibility

Abstract

There has been a rise in the use of sonographic urethrocytography in patients with a full bladder. So far, no publications have been made on the analysis of repeatability and reproducibility of the measurements performed during this procedure. **Aim:** An assessment of repeatability and reproducibility of urethral length measurements during sonographic urethrocytography in females with a full bladder in the introital approach, using real-time two-dimensional transvaginal ultrasound. **Material and methods:** The ultrasound was performed in accordance with a standardized technique in female patients with a full bladder containing 200–300 mL of liquid. A total of 92 patients were included in the analysis. **Results:** The Intraclass Correlation Coefficient for repeatability and reproducibility of urethral length measurements in sonographic urethrocytography ranged between 0.9217 and 0.9873 ($p = 0.0000$). The analysis of ultrasound urethral length measurements taken by two different physicians at an interval of several months confirmed their very high compatibility ($ICC = 0.81, p = 0.000$). **Conclusions:** Very good repeatability and reproducibility of urethral length findings during sonographic urethrocytography performed in accordance with the presented technique support the possible use of this type of examination in both clinical practice and research.

Słowa kluczowe

ultrasonografia,
uroginekologia,
długość
cewki moczowej,
powtarzalność
i odtwarzalność
pomiarów

Streszczenie

Ultrasonograficzna uretrocystografia u pacjentek z wypełnionym pęcherzem moczowym jest coraz częściej stosowana. Nie opublikowano do tej pory analizy powtarzalności pomiarów zdejmowanych podczas tego badania. **Cel pracy:** Ocena powtarzalności i odtwarzalności pomiarów długości cewki moczowej podczas ultrasonograficznej cystouretrografii, wykonywanej u kobiet w czasie rzeczywistym, przezprzedsionkowo, głowicą przezpochwową w prezentacji dwuwymiarowej, z wypełnionym pęcherzem moczowym. **Materiał i metody:** Badanie ultrasonograficzne wykonywano zgodnie z wystandaryzowaną techniką u pacjentek z wypełnionym pęcherzem moczowym, zawierającym 200–300 ml płynu. Analizą objęto wyniki uzyskane od 92 chorych. **Wyniki:** Współczynnik ICC powtarzalności oraz odtwarzalności pomiarów długości cewki moczowej w ultrasonograficznej uretrocystografii wahał się od 0,9217 do 0,9873, $p = 0,0000$. Analiza pomiarów ultrasonograficznej długości cewki, wykonanych przez dwóch różnych lekarzy w odstępie kilku miesięcy, potwierdziła ich zgodność na bardzo dobrym poziomie (współczynnik korelacji wewnątrzklasowej = 0,81 przy $p = 0,000$). **Wnioski:** Bardzo dobra powtarzalność i odtwarzalność wyników pomiarów długości cewki moczowej podczas ultrasonograficznej uretrocystografii, uzyskanej zgodnie z opisaną techniką, stanowią potwierdzenie możliwości zastosowania tego badania w praktyce klinicznej i w badaniach naukowych.

Introduction

Ultrasound has a long tradition in the diagnosis of many diseases. It has been used in gynecology and obstetrics for many years. Recently, it has been noted by an increasing number of urogynecologists that the possibilities of ultrasound in urogynecological diagnostics are underused both in daily clinical practice and research^(1,2).

Experts agree that urethral length determined using ultrasound is one of the basic parameters that should be assessed in patients presenting symptoms of stress urinary incontinence (SUI)⁽¹⁻³⁾. The introduction of any type of diagnostic test for a wider use in research and clinical practice should always be preceded by repeatability and reproducibility evaluation⁽³⁾. So far, the literature has lacked clear, standardized techniques and conditions for urogynecologic ultrasound examination. The diagnosis of stress urinary incontinence uses functional tests such as cough stress test or urethral pressure profile as a part of urodynamic testing. Each of these tests requires the patient to have their bladder filled up to approx. 250 mL⁽⁴⁾. It seems that a similar degree of filling of the bladder should be required for diagnostic ultrasonography in SUI women, which is used for, e.g. determining the urethral length.

The aim of the study was to assess the repeatability and reproducibility of urethral length measurements during sonographic urethrocytography in females with a full bladder in the introital approach, using real-time two-dimensional transvaginal ultrasound.

Materials and methods

Ultrasound findings in females referred to the Department of Operative Gynecology and Gynecologic Oncology in Lodz for urogynecological diagnostics were analyzed. The study was approved by the ethics committee. All participants gave their consent to take part in the study.

Wstęp

Ultrasonografia ma długą tradycję w diagnozowaniu dużej liczby schorzeń. Od wielu lat badanie to zajmuje trwałe miejsce w ginekologii i położnictwie. Ostatnio coraz większa grupa uroginekologów zwraca uwagę na zbyt małe wykorzystanie możliwości, jakie daje USG, w diagnostyce uroginekologicznej, zarówno w codziennej praktyce, jak i w badaniach naukowych^(1,2).

Specjaliści są zgodni, że określanie długości cewki moczowej za pomocą USG należy do podstawowych pomiarów, jakie powinny być oceniane u pacjentek z objawami wysiłkowego nietrzymania moczu (WNM)⁽¹⁻³⁾. Przed wprowadzeniem każdego badania do szerszego stosowania naukowego i klinicznego powinno się wykonać analizy powtarzalności i odtwarzalności pomiarów⁽³⁾. W dotychczasowym piśmiennictwie brak jest jednoznacznych, wystandaryzowanych technik oraz warunków przeprowadzania USG uroginekologicznego. Podczas diagnostyki, którą wykonuje się w celu rozpoznania WNM, wykorzystuje się takie badania czynnościowe, jak próba kaszlowa czy profilometria wysiłkowa w badaniu urodynamicznym. W trakcie każdego z nich pacjentka musi mieć wypełniony pęcherz moczowy do objętości około 250 ml⁽⁴⁾. Wydaje się, że w czasie ultrasonograficznej diagnostyki WNM u kobiet, związanej m.in. z określeniem długości cewki moczowej, powinien być podobny stopień wypełnienia pęcherza.

Celem pracy była ocena powtarzalności i odtwarzalności pomiarów długości cewki moczowej podczas ultrasonograficznej cystouretrografii, wykonywanej u kobiet w czasie rzeczywistym, przezprzedsionkowo, głowicą przezpochwową w prezentacji 2D, z wypełnionym pęcherzem moczowym.

Materiał i metody

Analizą objęto wyniki pomiarów USG przeprowadzonych u kobiet, które zostały skierowane na diagnostykę uroginekologiczną do Kliniki Ginekologii Operacyjnej i Onkolo-

The volume of urine in the bladder was evaluated during transabdominal ultrasound, by performing three-plane measurements of the bladder and interpreting its content of urine, which was calculated by the ultrasound system.

The sonographic urethrocytography was performed using the introital approach, in accordance with a standardized technique developed by Kociszewski, in female patients with a bladder filling of 200–300 mL. A high-frequency transvaginal probe (6.5 MHz, beam angle 160°) was used for the evaluation. The test was performed in a patient in a gynecological chair in a semi-sitting position. The probe was placed near the external urethral ostium, with minimal probe compression on the investigated surface, in line with the axis of the patient. One of the images showed the pubic symphysis, which was the only constant reference point, the urethra and the bladder neck; the urethral length was measured (Fig. 1). The ultrasonographic measurement of the urethral length was performed along its long axis in the hypoechoic area of the urethra. The distance between points A and B was measured (Fig. 1). An ultrasound image of the internal urethral orifice into the bladder was selected as point A, while the point B was set in the most peripheral part inside the hypoechoic area of the urethra.

Each of the two physicians participating in the study performed at least 100 ultrasound examinations in order to thoroughly learn the technique before performing sonographic urethrocytography for clinical and research assessments. This was followed by ultrasound measurements to estimate the repeatability of the individual

gicznej w Łodzi. Na badanie uzyskano zgodę komisji etyki. Wzięły w nim udział pacjentki, które wyraziły na to zgodę.

Ilość moczu w pęcherzu oceniano podczas badania głowicą przezbrzuszną, wykonując pomiary pęcherza w trzech płaszczyznach i odczytując ilość moczu znajdującego się w pęcherzu, wyliczoną przez aparat USG.

Ultrasonograficzną uretrocytografię wykonywano zgodnie z wystandaryzowaną techniką opracowaną przez Kociszewskiego u pacjentek z pęcherzem moczowym zawierającym 200–300 ml płynu, przezprzedsionkowo. Badanie przeprowadzono za pomocą głowicy przezpochwowej o wysokiej częstotliwości (6,5 MHz, wiązka ultrasonograficzna pod kątem 160°) w pozycji półsiedzącej pacjentki na fotelu ginekologicznym. Głowica była umieszczana w okolicy ujścia zewnętrznego cewki moczowej, z zachowaniem minimalnego ucisku głowicy na okolice badaną, zgodnie z osią chorej. Na jednym ujęciu uwidaczniano spojenie łonowe, które było jedynym stałym punktem odniesienia, cewkę moczową oraz szyję pęcherza i dokonywano pomiaru długości cewki moczowej (ryc. 1). Do pomiarów ultrasonograficznej długości cewki moczowej przyjęto układ wzdłuż jej osi długiej w obrębie hipoechogenicznej strefy cewki moczowej. Mierzono odległość pomiędzy punktami A i B (ryc. 1). Jako punkt A wybierano ultrasonograficzny obraz środka ujścia cewki moczowej do pęcherza, natomiast punkt B obierano najbardziej obwodowo w środku hipoechogenicznej strefy cewki moczowej.

Przed zastosowaniem ultrasonograficznej uretrocytografii do ocen klinicznych i naukowych każdy z dwóch uczestniczących w badaniach lekarzy wykonał minimum 100

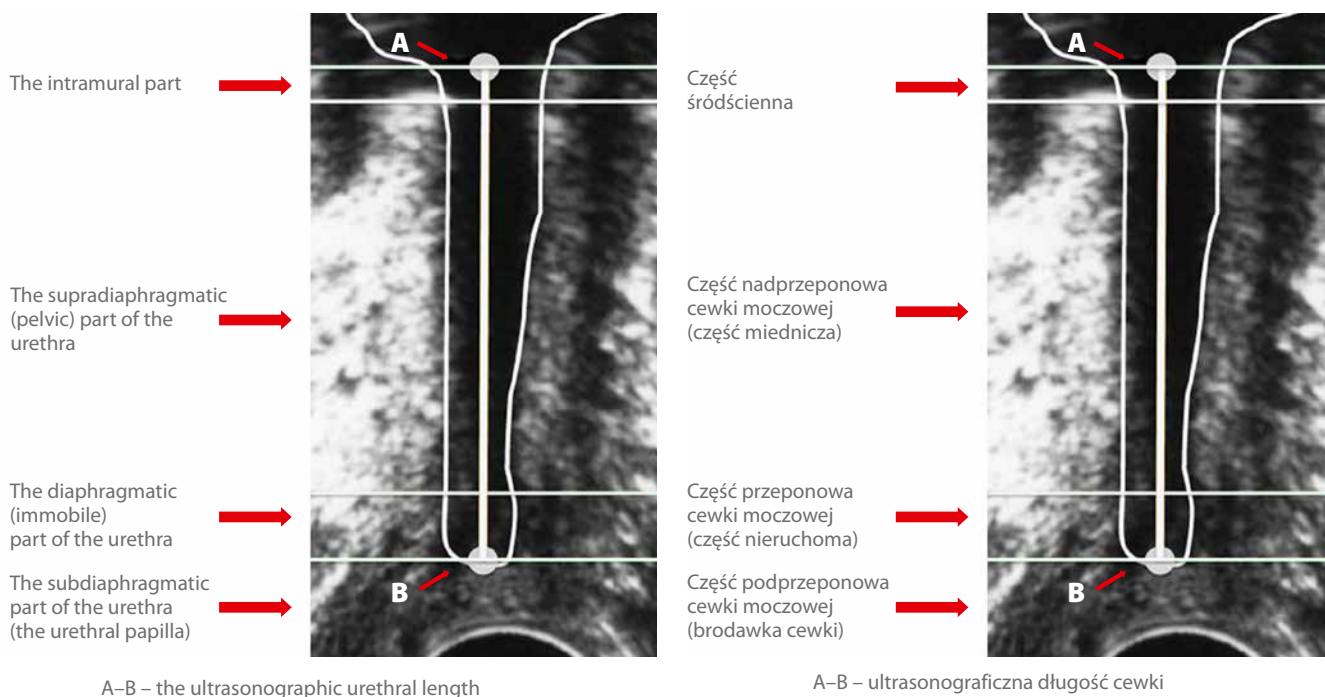


Fig. 1. The technique of urethral length measurements during introital sonographic urethrocytography using a transvaginal probe⁽¹⁷⁾

Ryc. 1. Technika wykonywania pomiarów długości cewki moczowej podczas ultrasonograficznej uretrocytografii przezprzedsionkowo głowicą przezpochwową⁽¹⁷⁾

urogynecologic parameters. Ultrasound measurements of the urethral length were carried out by two different physicians. The measurements were performed using BK Medical Pro Focus 2202 in the following configurations:

- each individually on the same ultrasound image;
- each on separate images.

The analyses of repeatability and reproducibility of outcomes from the same day used data from 92 patients referred to the Department of Operative Gynecology and Gynecologic Oncology in Lodz for urogynecological diagnostics.

Data from 106 patients receiving an initial urogynecological diagnosis prior to tension-free vaginal tape procedure (TVT) and undergoing follow-up examination 3–6 months after the procedure were included in statistical analyses for the reproducibility of ultrasonographic urethral length measurements, which were performed at an interval of several months.

The Altman's coefficient (the intraclass correlation coefficient) was used in the statistical assessment of the compatibility of the ultrasonographic urethral length measurement repeatability. The r -correlation coefficient approximated by a second-degree polynomial between two sets of measurements was chosen from among the many definitions of the ICC. As in accordance with Altman, the following ICC ranges were used: ICC < 0.40 indicated poor; 0.41–0.60 indicated moderate; 0.61–0.80 indicated good agreement. ICC > 0.80 was considered a very good agreement (high repeatability)⁽⁵⁾.

Results

The repeatability (ICC value) of the urethral length in sonographic urethrocytography ranged between 0.9597 and 0.9873 ($p = 0.0000$) for the measurements taken by the same physician on the same ultrasound image.

An accuracy in the range of 0.9217 to 0.9344 ($p = 0.0000$) was achieved in the measurements performed by the same physician but on two different images.

High ICC consistency, i.e. 0.9280; $p = 0.0000$ (Fig. 2), was shown for reproducibility of measurements taken by two physicians on two different ultrasound images.

Statistical analyses for the reproducibility of ultrasound urethral length measurements performed by two different physicians at the stage of diagnosis qualifying for TVT surgery as well as at the stage of postsurgical follow-up 3–6 months after TVT procedure confirmed high consistency of the performed measurements (ICC = 0.81 at $p = 0.000$).

The analysis of statistical findings confirmed a very high repeatability of ultrasound urethral length measurements taken during sonographic urethrocytography, which was performed in accordance with the standardized technique developed by Kociszewski (Fig. 2).

badań USG w celu opanowania techniki. Następnie rozpoczęto zdejmowanie pomiarów ultrasonograficznych dla celów oszacowania powtarzalności poszczególnych parametrów uroginekologicznych. Badania pomiarów ultrasonograficznej długości cewki moczowej były wykonywane przez dwóch różnych lekarzy. Dokonywali oni pomiarów długości cewki moczowej aparatem USG BK Medical Pro Focus 2202 w konfiguracjach:

- każdy z osobna na tym samym obrazie USG;
- każdy na różnych obrazach.

Do analiz powtarzalności i odtwarzalności wyników uzyskanych tego samego dnia wykorzystano dane 92 pacjentek, które zostały skierowane do Kliniki Ginekologii Operacyjnej i Onkologicznej w Łodzi na diagnostykę uroginekologiczną.

W analizach statystycznych odtwarzalności pomiarów ultrasonograficznej długości cewki moczowej, przeprowadzonych w odstępie kilku miesięcy, wzięto pod uwagę dane uzyskane od 106 pacjentek, które poddano wstępnej diagnostyce uroginekologicznej przed operacją założenia taśmy TVT (*tension-free vaginal tape* – beznapięciowa taśma zakładana drogą pochwową) oraz badaniom kontrolnym wykonanym w okresie od 3 do 6 miesięcy po operacji.

Do statystycznej oceny zgodności powtarzalności ultrasonograficznych pomiarów długości cewki moczowej wykorzystano współczynnik Altmana ICC (*intraclass correlation coefficient* – współczynnik korelacji wewnątrzklasowej). Spośród wielu definicji współczynnika ICC przyjęto współczynnik korelacji r aproksymowanej wielomianem drugiego stopnia pomiędzy dwoma zbiorami pomiarów. Zgodnie z Altmanem przyjęto następujące przedziały ICC: słaba zgodność dla ICC < 0,40; średnia zgodność dla ICC należącego do przedziału 0,41–0,60; dobra zgodność dla ICC przyjmującego wartości w przedziale 0,61–0,80. Za bardzo dobrą zgodność (wysoką powtarzalność) przyjęto wartości ICC > 0,80⁽⁵⁾.

Wyniki

Dla pomiarów wykonanych przez tego samego lekarza na tym samym obrazie USG powtarzalność (wartość ICC) długości cewki moczowej w ultrasonograficznej uretrocytografii wahała się od 0,9597 do 0,9873, $p = 0,0000$.

Pomiary wykonywane na dwóch różnych obrazach przez tego samego lekarza dały dokładność w granicach od 0,9217 do 0,9344, $p = 0,0000$.

Także odtwarzalność pomiarów wykonywanych przez dwóch lekarzy na dwóch różnych obrazach USG wykazała wysoką zgodność ICC: 0,9280; $p = 0,0000$ (ryc. 2).

Analizy statystyczne powtarzalności pomiarów ultrasonograficznej długości cewki wykonane przez dwóch różnych lekarzy na etapie diagnostyki kwalifikującej do operacji TVT oraz na etapie kontroli pooperacyjnej po zabiegu TVT w okresie 3–6 miesięcy po operacji potwierdziły wysoką zgodność zdejmowanych pomiarów (ICC = 0,81 przy $p = 0,000$).

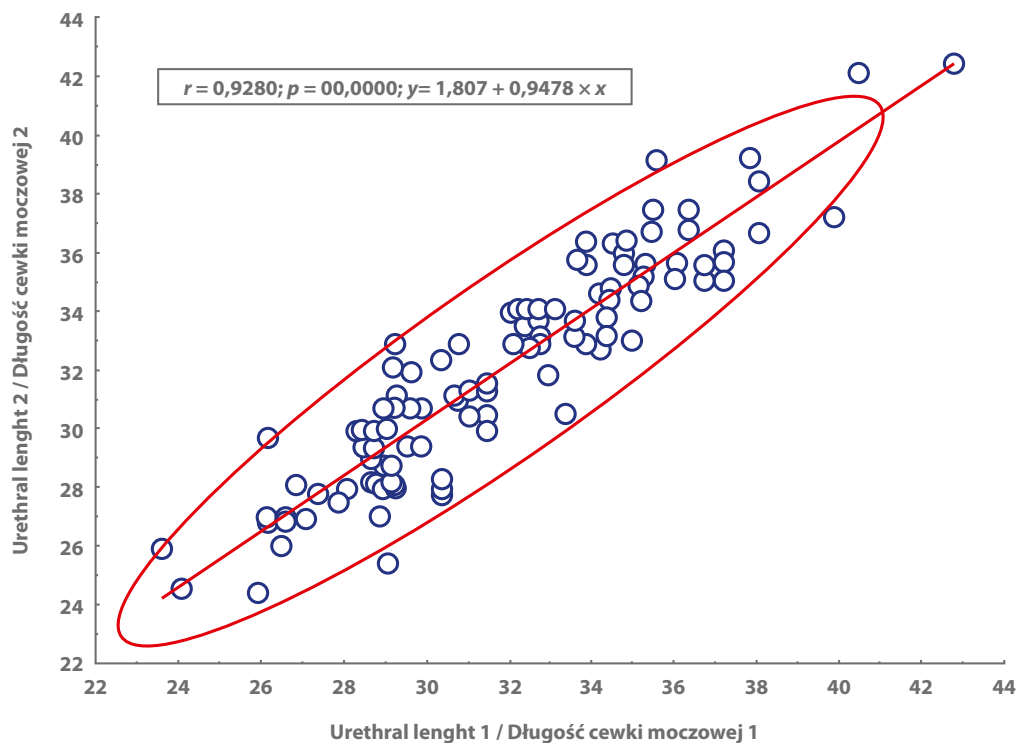


Fig. 2. Reproducibility of ultrasound urethral length measurements assessed by two physicians on two different ultrasound images

Ryc. 2. Odtwarzalność pomiarów ultrasonograficznej długości cewki moczowej ocenionych przez dwóch lekarzy na dwóch różnych obrazach USG

Discussion

Diagnostic urogynecology uses many tools whose clinical and scientific usefulness has not yet been fully established^(6–11). The introduction of certain diagnostic methods into research and daily clinical practice requires standardized assays as well as technical and professional methodology used in all patients. It was noted during analyses of accuracy and the causes of ultrasound measurement errors that factors such as, e.g. an appropriate cross-section, are also significant^(12,13). An assessment of repeatability and reproducibility is one of the basic conditions for standardization of measurements^(3,5). Various data on the accuracy of measurements taken during urogynecological ultrasound examination can be found in the literature^(3,5,14,15).

Currently, 2D, 3D and 4D ultrasounds using different probes (transabdominal, introital, transvaginal or transrectal) are used for the assessment of pelvic floor as a part of urogynecological diagnostic process⁽¹⁶⁾. So far, no consensus on by whom and in what way should the procedure be performed, has been reached.

During 3D and 4D ultrasound imaging, the urethral length measurement is performed in patients with an empty bladder, from the bladder urethral orifice to the external urethral orifice^(3,14,16).

Analyses of the urethral anatomical structure show that no muscles are present near the external urethral orifice (Fig. 1)⁽¹⁷⁾.

Analiza wyników statystycznych potwierdziła bardzo dobrą powtarzalność pomiarów ultrasonograficznej długości cewki moczowej zdejmowanych podczas ultrasonograficznej uretrocytografii, wykonywanej zgodnie ze standaryzacją opracowaną przez Kociszewskiego (ryc. 2).

Dyskusja

W diagnostyce uroginekologicznej dysponuje się wieloma narzędziami o nie do końca ustalonej przydatności klinicznej i naukowej^(6–11). Wymogiem włączenia określonych metod diagnostycznych do badań naukowych oraz codziennej praktyki klinicznej jest ujednoczenie oznaczeń oraz metodologii technicznej i fachowej wykonywania badań u wszystkich pacjentek. Podczas analiz dokładności oraz przyczyn błędów pomiarów zdejmowanych podczas badania USG zwrócono uwagę, że istotnym elementem jest m.in. uzyskanie odpowiedniego przekroju^(12,13). Jeden z podstawowych warunków standaryzacji pomiarowej stanowi ocena powtarzalności i odtwarzalności^(3,5). W piśmiennictwie można spotkać różne dane na temat dokładności pomiarów zdejmowanych podczas USG uroginekologicznego^(3,5,14,15).

Obecnie do oceny dna miednicy w ramach diagnostyki uroginekologicznej wykorzystuje się obrazowanie ultrasonograficzne 2D, 3D i 4D, wykonywane różnymi głowicami: przezbrzusnie, przezprzedsionkowo, przezpochwowo i transrektalnie⁽¹⁶⁾. Do tej pory nie uzyskano konsensusu, u kogo i w jaki sposób wykonywać te badania.

Therefore, this region is highly susceptible to compression, which, according to the authors, may account for measurement inaccuracy. For these reasons Kociszewski suggested that the measurement be performed in the hypoechoic urethral region. Visualization of this region also confirms that an adequate urethral cross-section was achieved. Experts agree that cough stress test and urodynamic testing, which are used to assess SUI symptoms, should be performed in patients with a well-filled bladder. Kociszewski believes that this is the reason why diagnostic ultrasonography should not be performed in SUI patients with an empty bladder^(4,18,19).

The urethra is clearly visible in the transvestibular ultrasound image using a transvaginal probe, and the image is static, which is likely to increase the probability of taking more precise measurements. The performed analyses of ultrasound urethral length measurements on the same ultrasound image as well as on different images confirmed the high repeatability and reproducibility of this measurement, which were assessed by the same physician and by two different physicians.

Further analyses should be performed to establish the position of real-time, introital sonographic urethrocytography using transvaginal probe in the diagnostic process in patients with urogynecological symptoms. This is supported by high repeatability of the performed urethral length measurements.

Conclusions

Very high repeatability and reproducibility of urethral length findings during sonographic urethrocytography performed in accordance with the presented technique support the possible use of this type of examination in both clinical practice and research.

Conflict of interest

The authors do not report any financial or personal links with other persons or organizations, which might affect negatively the content of this publication or claim authorship rights to this publication.

Podczas badania USG 3D i 4D specjaliści dokonują pomiaru ultrasonograficznej długości cewki u pacjentek z pustym pęcherzem moczowym od ujścia pęcherzowego cewki moczowej do jej ujścia zewnętrznego^(3,14,16).

Analizy anatomiczne budowy cewki moczowej wskazują, że w pobliżu ujścia zewnętrznego cewki moczowej nie ma struktur mięśniowych (ryc. 1)⁽¹⁷⁾. Dlatego okolica ta jest bardzo podatna na ucisk, co, zdaniem autorów, może być przyczyną niedokładności pomiarowych. Z tych powodów Kociszewski zaproponował, aby pomiar był zdejmowany w obrębie hipoechogenicznej strefy cewki moczowej. Uwidocznienie tej strefy potwierdza jednocześnie uzyskanie odpowiedniego przekroju cewki moczowej. Specjaliści są zgodni, że próba kaszlowa i badanie urodynamiczne, stosowane w celu oceny objawów WNM, powinny być przeprowadzane z dobrze wypełnionym pęcherzem moczowym. Kociszewski uważa, że z tego powodu diagnostyka ultrasonograficzna pacjentek w zakresie objawów WNM nie powinna być wykonywana z pustym pęcherzem moczowym^(4,18,19).

Cewka moczowa jest dobrze widoczna w obrazie USG uzyskanym przezprzedsionkowo głowicą przezpochwową, a jej obraz ultrasonograficzny jest statyczny, co przypuszczalnie zwiększa prawdopodobieństwo wykonania bardziej precyzyjnych pomiarów. Dokonane analizy wyników pomiarów ultrasonograficznej długości cewki na tym samym obrazie USG oraz na różnych obrazach potwierdziły wysoką powtarzalność i odtwarzalność tego pomiaru, oceniane zarówno przez tego samego lekarza, jak i przez dwóch lekarzy.

Należy przeprowadzić dalsze analizy w celu ustalenia miejsca ultrasonograficznej uretrocytografii wykonywanej w czasie rzeczywistym, przezprzedsionkowo, głowicą przezpochwową w procesie diagnostycznym u pacjentek z dolegliwościami uroginekologicznymi. Upoważnia do tego wysoka powtarzalność zdejmowanych pomiarów ultrasonograficznej długości cewki.

Wnioski

Bardzo dobra powtarzalność i odtwarzalność wyników pomiarów długości cewki moczowej podczas ultrasonograficznej uretrocytografii, uzyskanej zgodnie z opisaną techniką, stanowią potwierdzenie możliwości zastosowania tego badania w praktyce klinicznej i w badaniach naukowych.

Konflikt interesów

Autorzy nie zgłaszają żadnych finansowych ani osobistych powiązań z innymi osobami lub organizacjami, które mogłyby negatywnie wpłynąć na treść publikacji oraz rościć sobie prawo do tej publikacji.

References / Piśmiennictwo

1. Dietz HP: Pelvic floor ultrasound: a review. *Am J Obstet Gynecol* 2010; 202: 321–334.
2. Wieczorek A, Stankiewicz A, Santoro GA, Woźniak M, Bogusiewicz M, Rechberger T: Nowoczesne techniki ultrasonograficzne w diagnostyce dysfunkcji narządów miednicy mniejszej u kobiet. *Ultrasonografia* 2011; 11: 9–19.
3. Shek K, Dietz H: The urethral motion profile: a novel method to evaluate urethral support and mobility. *Aust N Z J Obstet Gynaecol* 2008; 48: 337–342.
4. Hosker G, Rosier P, Gajewski J, Sand P, Szabo L, Capewell A: Dynamic testing. W: Abrams P, Cardozo L, Khoury S, Wein A: Incontinence. Health Publication Ltd., Paris 2009: 417–522.
5. Digesu G, Calandrini N, Derpapas A, Gallo P, Ahmed S, Khullar V: Intraobserver and interobserver reliability of the three-dimensional ultrasound imaging of female urethral sphincter using a translabial technique. *Int Urogynecol J* 2012; 23: 1063–1068.
6. Surkont G, Właźlak E, Kowalski, Zdziennicki A, Suzin J: Ocenę skuteczności kolposuspensji sposobem Burcha w zakresie leczenia wysiłkowego nietrzymania moczu (WNM) za pomocą diagramu CONSORT. *Ginekol Pol* 2006; 77: 463–467.
7. Surkont G, Właźlak E, Dunicz-Sokołowska A, Suzin J: Skuteczność leczenia wysiłkowego nietrzymania moczu (WNM) za pomocą operacji sposobem Burcha oceniana przy pomocy analizy ITT. *Ginekol Pol* 2007; 5: 378–380.
8. Surkont G, Właźlak E, Kazimierak W, Dunicz-Sokołowska A, Suzin J: Efekty leczenia operacyjnego wysiłkowego nietrzymania moczu (WNM) za pomocą kolposuspensji sposobem Burcha oraz taśmy IVS oceniane przy użyciu różnych badań uroinekologicznych. *Ginekol Pol* 2007; 6: 460–463.
9. Właźlak E, Surkont G, Suzin J: Ocena efektów nieoperacyjnego leczenia wysiłkowego nietrzymania moczu u kobiet za pomocą różnych metod diagnostycznych. *Przegląd Menopauzalny* 2004; 3: 57–62.
10. Surkont G, Właźlak E, Stetkiewicz T, Sobczuk A, Krajewski P, Suzin J: Kolposuspensja zmodyfikowanym sposobem Burcha – kompleksowa ocena średnioterminowych wyników leczenia wysiłkowego nietrzymania moczu (WNM) u kobiet z zastosowaniem subiektywnych i obiektywnych metod diagnostycznych. *Przegląd Menopauzalny* 2005; 3: 29–35.
11. Surkont G, Właźlak E, Stetkiewicz T, Sobieszko D, Suzin J: Wpływ różnych sposobów analizy efektów leczenia nieoperacyjnego wysiłkowego nietrzymania moczu na końcowe wnioski. *Przegląd Menopauzalny* 2005; 4: 77–82.
12. Nicolaides K, Syngelaki A, Ashoor G, Birdir C, Touzet G: Noninvasive prenatal testing for fetal trisomies in a routinely screened first-trimester population. *Am J Obstet Gynecol* 2012; 207: 374.
13. Surkont G, Właźlak E, Dunicz-Sokołowska A, Wieszczycka M, Cichińska A, Strużycki K *et al.*: Analiza rozbieżności oceny ultrasonograficznej jamy macicy kobiet po menopauzie bez nieprawidłowych krwawień, dokonywanej przez różnych lekarzy. *Ultrasonografia* 2007; 31: 53–56.
14. Stankiewicz A, Wieczorek P, Woźniak M, Bogusiewicz M, Rechberger R, Futyma K: Porównanie wymiarów cewki moczowej u pacjentek z nietrzymaniem moczu w dynamicznym badaniu USG przezkroczowym i USG przezpochwowym. *Ultrasonografia* 2008; 8: 52–56.
15. Salvatore S, Serati M, Uccella S, Koelbl H, Artibani W, Cardozo L *et al.*: Inter-observer reliability of three different methods of measuring urethrovesical mobility. *Int Urogynecol J Pelvic Floor Dysfunct* 2008; 19: 1513–1517.
16. Wieczorek AP: Możliwości ultrasonografii w diagnostyce narządów miednicy mniejszej u kobiet z zaburzeniami statyki i nietrzymaniem moczu. *Ultrasonografia* 2009; 9: 62–72.
17. Wahren J: Die harnroehre. W: Atlas des weiblichen Beckens. Band II. IW-Verlag 2000: A65–A75.
18. Kociszewski J, Rautenberg O, Perucchini D, Eberhard J, Geissbühler V, Hilgers R *et al.*: Tape functionality: sonographic tape characteristics and outcome after TVT incontinence surgery. *Neurourol Urodyn* 2008; 27: 485–490.
19. Kociszewski J, Rautenberg O, Kuszka A, Eberhard J, Hilgers R, Viereck V: Can we place tension-free vaginal tape where it should be? The one-third rule. *Ultrasound Obstet Gynecol* 2012; 39: 210–214.