

# Witrektomia tylna z fiksacją transskleralną soczewki torycznej oraz asystą systemu Verion™ – opis przypadku

*Posterior vitrectomy with transscleral fixation of the toric lens and the assistance of the Verion™ system – case report*

**Tomasz Kuc<sup>1,2,3</sup>, Rafał Pawlikowski<sup>3</sup>, Martyna Zuterek<sup>2</sup>,  
Monika Gołębiowska<sup>1</sup>, Piotr Pyrzyński<sup>2</sup>**

<sup>1</sup> Laguna Medical sp. z o.o. w Gdyni  
Prezes: lek. Piotr Gołębiowski

<sup>2</sup> Wielospecjalistyczny Szpital SP ZOZ w Zgorzelcu  
Kierownik: lek. Halina Piotrowska

<sup>3</sup> Oddział Okulistyczny, Regionalny Szpital w Kołobrzegu  
Ordynator Oddziału: lek. Wiesław Kiszczyński



## NAJWAŻNIEJSZE

Soczewki toryczne nie są wszczepiane transskleralnie z powodu trudności w uzyskaniu zadowalającej refrakcji. Nasza technika operacyjna pozwala na ich skuteczne wszczepianie.

## HIGHLIGHTS

Toric lenses are not being implanted transscleral due to difficulty in obtaining satisfactory refraction. Our surgical technique allows for them to be successfully implanted.

## STRESZCZENIE

Praca przedstawia zastosowanie oryginalnej techniki fiksacji przetwardówkowej soczewki torycznej z asystą systemu Verion™ u chorych, u których nie można dokonać dotorebkowego wszczepienia implantu. Technika ta umożliwia wytypowanie miejsca fiksacji i ustawienie soczewki w prawidłowej osi astygmatyzmu.

W pracy zdefiniowaliśmy pojęcie kąta fiksacji soczewki, sposób jego pomiaru, a także sposób modyfikacji ustawień systemu Verion™. Pozwoliło nam to wyznaczyć docelowe miejsce fiksacji soczewki. Technika ta poprawiła refrakcję u chorej, u której nie można było dokonać wszczepienia metodą klasyczną.

**Słowa kluczowe:** soczewka toryczna AcrySof®, Verion™, fiksacja transskleralna, witrektomia

## ABSTRACT

The paper presents the original technique of transcleral fixation toric IOL with the assist of the Verion™ system in patients in which intracapsular implantation cannot be performed. This technique enables to predict the location of the fixation and the lens setting in the correct axis for astigmatism.

In the paper we defined the term of angle of lens fixation, the means of its measurement as well as modification of Verion™ system setting. It enabled us to designate target location of lens fixation. The technique improved the refraction of the patient, by which the implant could not be done by classical method.

**Key words:** AcrySof Toric® IOL, Verion™, transscleral fixation, vitrectomy

## WSTĘP

Przedstawiamy nasz autorski, w pełni powtarzalny i precyzyjny sposób fiksacji przetwardówkowej torycznej, sztucznej soczewki wewnątrzgałkowej z asystą systemu Verion™ firmy Alcon.

## SYSTEM VERION™

System nawigacji obrazowej Verion™ [1] firmy Alcon jest kompleksową platformą przeznaczoną do operacji zaćmy. Umożliwia dokładne zaplanowanie oraz przeprowadzenie zabiegu u pacjentów z astygmatyzmem lub bez niego, na podstawie przeprowadzonych pomiarów rekomenduje wybór odpowiedniej soczewki wewnątrzgałkowej, lokalizuje nacięcia rogówki i ułatwia pozycjonowanie wszczepów poprzez rzutowanie na gałkę oczną pacjenta odpowiednich znaków nawigacyjnych.

Przy zastosowaniu systemu Verion™ jesteśmy w stanie skutecznie korygować astygmatyzm, dokonując klasycznej operacji usunięcia zaćmy z wszczepieniem soczewki torycznej dotorebkowo. Otwarty pozostaje problem, co zrobić, jeżeli w czasie operacji dojdzie do uszkodzenia torebki soczewki lub w przypadkach, w których wszczepienie implantu dotorebkowo nie jest możliwe.

Opracowaliśmy więc własną technikę operacyjną i chcielibyśmy przedstawić ją jako alternatywę dla innych opisywanych w literaturze [2–4].

## OPIS PRZYPADKU

60-letnia pacjentka z wysokim astygmatyzmem obojga oczu (6,0 Dcyl) została zakwalifikowana i przyjęta do operacji usunięcia zaćmy z jednoczesnym wszczepieniem soczewki torycznej (AcrySof® SN6ATX) [5]. Na pierwszym etapie wyznaczono moc optyczną implantów (ryc. 1).

Wykonano operację pierwszego oka i z powodzeniem wszczepiono soczewkę toryczną dotorebkowo, po czym uzyskano satysfakcjonującą ostrość wzroku. Następnie pacjentkę zakwalifikowano do operacji drugiego oka. Jednakże w trakcie operacji usunięcia zaćmy doszło do uszkodzenia torebki tylnej soczewki, co uniemożliwiło jej dotorebkowe wszczepienie i soczewkę umieszczono w komorze tylnej. Po operacji stwierdzono nieprawidłowe położenie sztucznej soczewki, przemieszczenie jej oraz brak prawidłowej korekcji astygmatyzmu.

Po przeanalizowaniu sytuacji zdecydowano o przeprowadzeniu z dostępu tylnego fiksacji przetwardówkowej wszczepionej soczewki (ryc. 2).

## RYCINA 1

### Kalkulacja mocy optycznej soczewki.

Preoperative Data:							
AL: 28.44 mm (SD = 0.01 mm, SNR = 188.7)				Target Ref.: -0.4 D		<b>OD</b> right	
R1: 7.99 mm / 42.24 D @ 40°				opt. ACD:			
R2: 7.56 mm / 44.64 D @ 130°				Visual Acuity:			
SE: 43.44 D				Refraction:			
Cyl: -2.40 D @ 40°				Eye Status: Pseudophakic Acrylate			
R: 7.78 mm (SD = 0.01 mm)							
SA60AT Alcon		MD TECH ISP60M		KS-SP STA AR		Quatrix Croma	
A Const:	118.8	A Const:	118.2	A Const:	119.1	A Const:	119.3
IOL (D)	REF (D)	IOL (D)	REF (D)	IOL (D)	REF (D)	IOL (D)	REF (D)
9.0	-1.48	8.5	-1.33	9.0	-1.39	9.0	-1.33
8.5	-1.16	8.0	-1.00	8.5	-1.07	8.5	-1.01
8.0	-0.84	7.5	-0.67	8.0	-0.76	8.0	-0.70
7.5	-0.52	7.0	-0.35	7.5	-0.45	7.5	-0.40
7.0	-0.21	6.5	-0.03	7.0	-0.14	7.0	-0.09
6.5	0.10	6.0	0.29	6.5	0.17	6.5	0.21
6.0	0.41	5.5	0.60	6.0	0.47	6.0	0.51
Emme. IOL: 6.66		Emme. IOL: 6.45		Emme. IOL: 6.77		Emme. IOL: 6.85	

Preoperative Data:							
AL: 26.32 mm (SD = 0.02 mm, SNR = 320.4)				Target Ref.: -0.4 D		<b>OS</b> left	
R1: 8.12 mm / 41.56 D @ 122°				opt. ACD: 3.76 mm			
R2: 7.52 mm / 44.88 D @ 32°				Visual Acuity:			
SE: 43.22 D				Refraction:			
Cyl: -3.32 D @ 122°				Eye Status: phakic			
R: 7.82 mm (SD = 0.01 mm)							
SA60AT Alcon		MD TECH ISP60M		KS-SP STA AR		Quatrix Croma	
A Const:	118.8	A Const:	118.2	A Const:	119.1	A Const:	119.3
IOL (D)	REF (D)	IOL (D)	REF (D)	IOL (D)	REF (D)	IOL (D)	REF (D)
15.0	-1.47	14.5	-1.45	15.0	-1.30	15.5	-1.53
14.5	-1.13	14.0	-1.10	14.5	-0.97	15.0	-1.19
14.0	-0.79	13.5	-0.76	14.0	-0.64	14.5	-0.86
13.5	-0.46	13.0	-0.42	13.5	-0.31	14.0	-0.54
13.0	-0.13	12.5	-0.08	13.0	0.01	13.5	-0.22
12.5	0.19	12.0	0.25	12.5	0.33	13.0	0.10
12.0	0.51	11.5	0.58	12.0	0.64	12.5	0.41
Emme. IOL: 12.80		Emme. IOL: 12.38		Emme. IOL: 13.01		Emme. IOL: 13.16	

Remark: The readings should be checked for plausibility, as there might be pathological changes. (\* = Changed manually, ! = Borderline Value)

## RYCINA 2

### Soczewka wewnątrzgałkowa przeznaczona do fiksacji transskleralnej.

MODEL:	SN6AT9	EXP DATE:	2022-06-30
POWER:	14.0 D	6.00 CYL	
LENGTH(ℓ <sub>T</sub> ):	13.0mm	UV WITH BLUE LIGHT FILTER	
OPTIC(ℓ <sub>B</sub> ):	6.0mm	ACRYSOF TORIC IOL	
SN	12554938 020		

W tym miejscu należy nadmienić, że wszczepiona soczewka AcrySof® nie jest przeznaczona do fiksacji transskleralnej, a ewentualne miejsce założenia szwów fiksujących nie pokrywa się z osią astygmatyzmu soczewki, ponadto system Verion™ nie umożliwia zaznaczenia dodatkowych punktów fiksacyjnych. Należało więc opracować nowy sposób postępowania w zaistniałym przypadku i podjęto decyzję o fiksacji transskleralnej wszczepionej wcześniej soczewki torycznej.

### Wyznaczanie kąta fiksacji soczewki

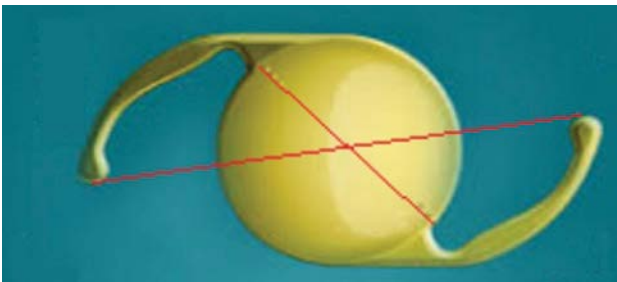
Dużym problemem na etapie planowania zabiegu okazało się określenie kąta pomiędzy znacznikiem osi astygmatyzmu w soczewce AcrySof® SN6ATX [6] a miejscem uchwycenia pętli nici do podszycia soczewki, zwanego dalej kątem fiksacji soczewki.

Początkowo informacje o wartości ww. kąta próbowano ustalić z firmą produkującą soczewki, jednak producent nie był w stanie udzielić satysfakcjonującej odpowiedzi. W ramach

wsparcia od firmy Alcon nasz zespół otrzymał dwie soczewki toryczne do pomiarów. Pomiary wykonano ręcznie na papierze milimetrowym. Najpierw wyznaczono centralny punkt części optycznej poprzez poprowadzenie dwóch prostych, z których jedna przechodziła przez znaczniki osi astygmatyzmu soczewki, a druga przez końce haptenów (ryc. 3).

RYCINA 3

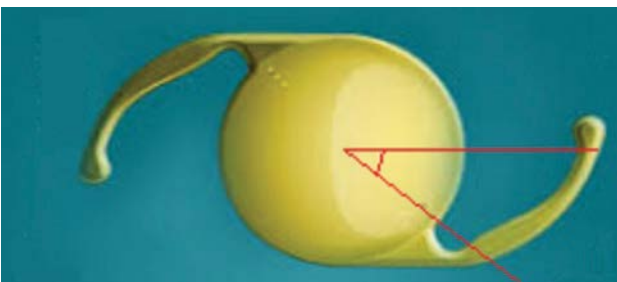
Wyznaczenie centralnego punktu części optycznej soczewki AcrySof® SN6ATX (opracowanie własne na podstawie materiałów firmy Alcon).



Następnie określono kąt fiksacji soczewki, wyprowadzając dwie półproste z wyznaczonego centralnego punktu części optycznej, pierwszą przechodzącą przez znacznik osi astygmatyzmu, zaś drugą przechodzącą przez miejsce planowanego założenia szwu fiksującego (ryc. 4).

RYCINA 4

Kąt fiksacji soczewki AcrySof® SN6ATX (opracowanie własne na podstawie materiałów firmy Alcon).

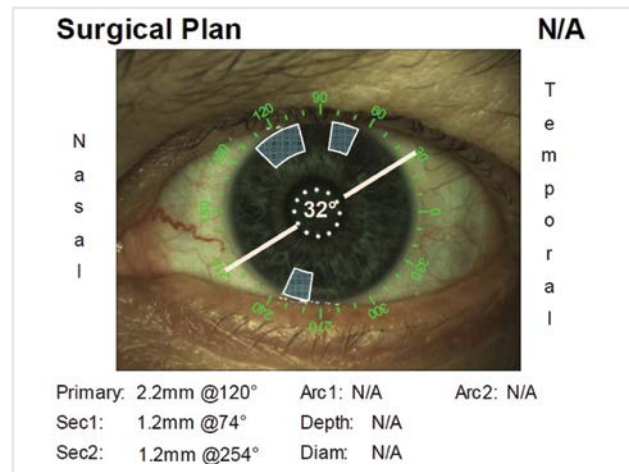


W serii 10 pomiarów na dwóch otrzymanych soczewkach testowych ustalono średnią wartość kąta fiksacji soczewki na 42,5°. Wartość tę wykorzystano podczas planowania operacji w urządzeniu Verion™, w którym użyto znaczników umiejscowienia cięć portów bocznych rogówki do zaznaczenia miejsc fiksacji dotwardówkowej, tak aby operator widział śródoperacyjnie położenie miejsc założenia szwów twardówkowych. Miejsce położenia znaczników portów bocznych uzyskano poprzez dodanie do wartości kąta docelowego położenia osi torycznej sztucznej soczewki wewnątrzgałkowej obliczonej wartości kąta fiksacji soczewki zgodnie z kierunkiem ułożenia haptika omawia-

nej soczewki. Ze względu na brak możliwości wprowadzenia dziesiętnych części kąta przyjęto wartość 42° (ryc. 5).

RYCINA 5

Porty boczne wykorzystane jako wskaźniki fiksacji haptenów w aparacie Verion™ (opracowanie własne).

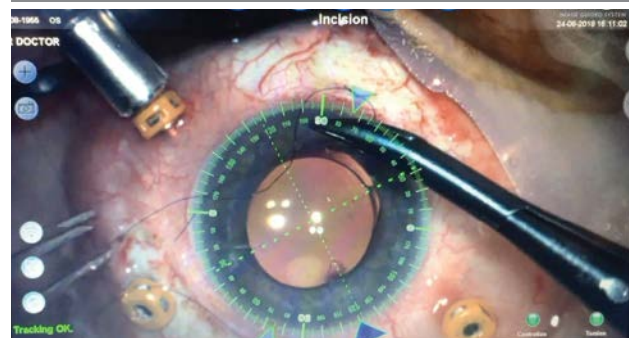


### Technika operacyjna

W znieczuleniu okołogałkowym założono port infuzji w kwadrancie dolno-skroniowym. Następnie odpreparowano spojówkę od rąbka w miejscach fiksacji wyznaczonych przez system Verion™ (znaczniki portów bocznych). Należy w tym miejscu zwrócić uwagę, że mimo odpreparowania dużej powierzchni spojówki i wylewu podspojówkowego obejmującego jeden kwadrant system śledził gałkę oczną i prawidłowo wyznaczał oś fiksacji. Porty manipulacyjne założono horyzontalnie w dogodnych lokalizacjach zależnych od przewidywanej osi fiksacji soczewki torycznej (ryc. 6).

RYCINA 6

Plan zabiegu (fotografia z systemu Verion™).



Pierwszym etapem operacji jest dokładne usunięcie ciała szklistego. W tym celu wykonano witrektomię centralną,

mechaniczne odłączenie ciała szklanego i dokładną witek-  
tomię obwodową.

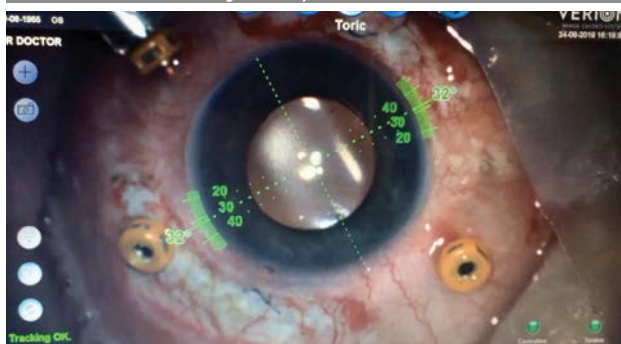
Dokładne usunięcie ciała szklanego w opisywanej technice  
jest istotne, ponieważ pozwala na precyzyjne manipulacje  
wszczepem.

W miejscach, które system Verion™ wyznaczył do fiksacji,  
wykonaliśmy dwie dodatkowe sklerotomie w odległości  
1,5 mm od rąbka rogówki. Po usunięciu torebki soczewki  
przenieśliśmy implant do komory ciała szklanego, a na-  
stępnie przez sklerotomie fiksacyjne, za pomocą pęsety wi-  
treoretinalnej, wyprowadziliśmy hapteny soczewki na ze-  
wnątrz. U nasady haptentów założyliśmy pętle fiksujące, po  
czym wprowadziliśmy haptenty ponownie do wnętrza oka.  
Po ich wprowadzeniu umocowaliśmy je szwem śródtwar-  
dówkowym, a końcówki szwów wprowadziliśmy do wną-  
trza gałki ocznej przez te same sklerotomie.

Cięcia spojówki zamknęliśmy szwami pojedynczymi, a na-  
stępnie usunęliśmy trokary. Ostatnim etapem operacji była  
kontrola ustawienia implantu (ryc. 7).

#### RYCINA 7

Uzyskany kąt ustawienia implantu jest zgodny z osią astygmatyzmu  
(fotografia z systemu Verion™).



#### PODSUMOWANIE

Pacjenci z wysokim astygmatyzmem w przypadku uszko-  
dzenia torebki soczewki tracą szansę na skuteczną korekcję  
wady wzroku wewnątrzgałkową soczewką toryczną.

Tak było także w opisywanym przypadku. Dla takich cho-  
rych opracowaliśmy naszą technikę. Technika ta jest wyso-  
ce powtarzalna i pozwala na bardzo precyzyjne ustawienie  
implantu. W naszym przypadku otrzymany efekt refrakcyj-  
ny w postaci resztkowego astygmatyzmu (0,5 Dcyl) okazał  
się lepszy niż w drugim oku z wszczepem dotorebkowym  
soczewki torycznej, a pacjentka uzyskała w operowanym  
oku pełną ostrość wzroku bez korekcji (ryc. 8).

#### RYCINA 8

Autokeratorefraktometria naszej pacjentki 6 tygodni po operacji.

5/0CT/2018 09:10	
VD=12.00mm	
<R>	S C A
<-	0.25 - 1.00 68>
	mm D deg
<R1	7.97 42.25 37>
<R2	7.58 44.50 127>
<AVE	7.78 43.50 >
<CYL	- 2.25 37>
<L>	S C A
<-	0.50 - 0.50 124>
	mm D deg
<R1	7.99 42.25 126>
<R2	7.21 46.75 36>
<AVE	7.60 44.50 >
<CYL	- 4.50 126>
PD	66
SP ZOZ SZPITAL ZGORZELEC ODDZIAŁ OKULISTYCZNY	

Opisywany przez nas zabieg był pierwszym zabiegiem tego  
typu. Kolejne wykonane w ten sam sposób potwierdzają  
wartość opisanej przez nas techniki.

#### ADRES DO KORESPONDENCJI

Ilek. Tomasz Kuc

Laguna Medical sp. z o.o.

81-350 Gdynia, pl. Kaszubski 1

e-mail: tomasz\_kuc@wp.pl

tel.: 501-769-927

#### Piśmiennictwo

1. Lin HY, Chen HY, Fam HB, et al. Comparison of corneal power obtained from Verion image-guided surgery system and four other devices. Clin Ophthalmol 2017; 11: 1291-1299.
2. Stem MS, Todorich B, Woodward MA, et al. Scleral-Fixated Intraocular Lenses: Past and Present. J Vitreoretin Dis 2017; 1(2): 144-152.
3. Kelkar A, Sha R, Kelkar J, et al. Sutureless, Glueless, Scleral Fixation of Single-Piece and Toric Intraocular Lens: A Novel Technique. Case Rep Ophthalmol 2015; 6(2): 239-245.
4. Mete A, Kimyon S, Saygili O, et al. A new surgical technique for scleral fixation using a "knot ball" for scleral-fixated intraocular lenses: impact on clinical outcomes. Arq Bras Oftalmol 2018; 81(4): 302-309.
5. Kessel L, Andresen J, Tendal B, et al. Toric Intraocular Lenses in the Correction of Astigmatism During Cataract Surgery: A Systematic Review and Meta-analysis. Ophthalmology 2016; 123(2): 275-286.