

Andrzej Smereczyński, Katarzyna Kołaczyk

Diagnostyka ultrasonograficzna chorób jelit u dorosłych

Ultrasound diagnostics of bowel diseases in adults

Samokształceniowe Koło Ultrasonografii przy Zakładzie Genetyki i Patomorfologii PUM w Szczecinie, Szczecin, Polska. Kierownik Zakładu: prof. dr hab. n. med. Jan Lubiński
Adres do korespondencji: Samokształceniowe Koło Ultrasonografii przy Zakładzie Genetyki i Patomorfologii PUM, ul. Połabska 4, 70-115 Szczecin, Polska, tel.: +48 91 466 15 32

Self-education Ultrasonographic Association at the Department of Genetics and Pathomorphology of the Pomeranian Medical University, Szczecin, Poland. Head of the Department: Professor Jan Lubiński, MD, PhD
Correspondence: Self-education Ultrasonographic Association at the Department of Genetics and Pathomorphology of the Pomeranian Medical University, Połabska 4, 70-115 Szczecin, Poland, tel.: +48 91 466 15 32

Streszczenie

Ultrasonografia stanowi pierwszy krok w diagnostyce obrazowej ostrych i przewlekłych chorób jamy brzusznej. Coraz częściej dotyczy to zmian położonych w jelitach, które wspólnie z krezkami i siecią są istotną składową brzucha. Celem tego opracowania przeglądowego jest zaprezentowanie aktualnych możliwości ultrasonografii w ocenie patologii przewodu pokarmowego. Obecnie można z dużą dokładnością przedstawić budowę ściany jelit, ich unaczynienie oraz otaczającą tkankę nawet z dostępu przezbrzusznego. Ułatwiają to ucyfrowione sonogramy, szczególnie z użyciem obrazowania harmonicznego, złożonego przestrzennie i techniką XRES oraz dozowanego ucisku głowicą. Jeszcze lepsze wyniki uzyskuje się dzięki ultrasonografii endoskopowej, która może być wyposażona w dopplerowskie wersje odwzorowania przepływu krwi oraz w elastografię. Ponadto pod jej kontrolą można pobrać materiał do badania cytologicznego lub patomorfologicznego oraz wykonać różne procedury zabiegowe. W ostatnich latach wartość diagnostyczna ultrasonografii wzrosła po wprowadzeniu hydrosonografii jelit oraz ultrasonograficznych środków kontrastujących, które doskonale przydają się też przy fistulografii. Nie może więc dziwić fakt, że ultrasonografia w doświadczonych rękach pozwala rozpoznać zdecydowaną większość patologii jelit, ich powikłań oraz skutków zastosowanej terapii. Dotyczy to przede wszystkim: chorób infekcyjnych, zapalnych, niedokrwiennych oraz różnego rodzaju nowotworów jelit. W przypadku zmian nowotworowych można z dużą dokładnością określić stopień miejscowego zaawansowania procesu, zwłaszcza dzięki endosonografii. W badaniu przezbrzusznym metoda ta uzyskuje wysokie wskaźniki diagnostyczne w ostrym zapaleniu wyrostka robaczkowego oraz w zapaleniu uchyłków jelita grubego, co decyduje o wyborze metody leczniczej. Ponadto wykazano jej wartość w niedrożności jelit i w rzadziej występujących zmianach, takich jak zapalenie przyczepków sieciowych oraz zawał sieci większej. Ultrasonografia ma niewielkie znaczenie w diagnostyce krwawienia z przewodu pokarmowego u pacjentów zagazowanych, otyłych i niewspółpracujących.

Słowa kluczowe: jelito cienkie, jelito grube, ultrasonografia, metodyka badania, zmiany chorobowe

Abstract

Ultrasonography is the first step in the diagnosis of acute and chronic diseases of the abdominal cavity by imaging methods. In an increasing number of cases ultrasound examination is used to diagnose lesions located in the intestines, which beside the mesenteries and the omentum are an important part of the abdomen. The aim of this overview paper is to present the current possibilities of ultrasonography in the assessment of pathologies of the gastrointestinal tract. Currently it is possible to present the anatomy of the intestinal wall, vascular network and the surrounding tissue with a great precision, even through transabdominal access. It is facilitated by digital sonograms, especially using harmonic imaging, spatial and XRES imaging as well as variable transducer pressure. Even better results can be obtained using endoscopic ultrasound, which can be equipped with a Doppler blood flow imaging facility and elastography. In addition, endoscopic ultrasound can be used to guide the collection of material for cytology or pathomorphology examination and the performance of various medical procedures. Over the recent years the diagnostic value of ultrasound increased following the introduction of intestinal hydrosonography and ultrasound contrast media, which also work very well in fistulography. Therefore, it is not surprising that ultrasonography used by an experienced practitioner makes it possible to diagnose the vast majority of intestinal pathologies and their complications as well as the results of the treatment applied. This is especially applicable to infectious, inflammatory, ischaemic and various neoplastic diseases. In the case of neoplastic lesions the stage of local advancement of the process can be determined, especially using endosonography. In a transabdominal examination this method achieves high efficacy in the diagnosis of acute appendicitis and in diverticulitis of the large intestine, which is decisive for the selection

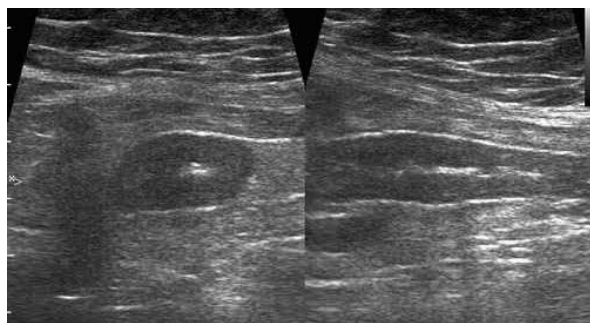
of the method of treatment. Its value was also demonstrated in bowel obstruction and in less frequently occurring lesions such as epiploic appendagitis or greater omental infarction. Ultrasonography has little importance in the diagnosis of gastrointestinal tract bleeding in patients with a substantial amount of gas in the digestive tract, obese patients and uncooperative ones.

Key words: small intestine, large intestine, ultrasonography, examination methodology, disease lesions

Celem tego opracowania przeglądowego jest zaprezentowanie aktualnych możliwości ultrasonografii w diagnostyce chorób przewodu pokarmowego. Na obecnym etapie rozwoju medycyny nie sposób sobie wyobrazić, by mogło zabraknąć ultrasonografii – metody uznanej za pierwszy krok w diagnostyce obrazowej zarówno w ostrych, jak i przewlekłych chorobach jamy brzusznej. Dotyczy to także zmian zlokalizowanych w jelitach, które wspólnie z kreskami i siecią w znacznej części wypełniają jamę brzuszną i podlegają różnorodnym procesom chorobowym⁽¹⁻⁹⁾. Aktualnie można z dużą dokładnością przedstawić budowę ściany jelit, ich unaczynienie oraz strukturę otaczających tkanek nawet z dostępu przezbrzusznego. Ułatwiają to ucyfrowione sonogramy, szczególnie z użyciem obrazowania harmonicznego, złożonego przestrzennie i techniką XRES oraz dozowanego ucisku głowicą. W części przypadków szczególną rolę odgrywa wersja endoskopowa ultrasonografii, ponieważ wyjątkowo dokładnie umożliwia ocenę zmian śródściennych i egzofitycznych, stopnia ich sztywności oraz unaczynienia. Ponadto pozwala ona na określenie warstwy wzrostu zmiany, a także stopnia miejscowego zaawansowania i zajęcia okolicznych węzłów chłonnych, jak również na pobranie materiału do badania cytologicznego i patomorfologicznego oraz założenie wewnętrznego drenażu czy też podanie leku w wybranej okolicy⁽¹⁰⁻¹³⁾. Poszerzenie możliwości diagnostycznych ultrasonografii związane jest z wprowadzeniem kontrastu do światła jelita (sonoenterokliza, hydrokolonosonografia), do przetok (sonofistulografia) oraz dożylnie^(4,9,10,14-18). Na sonograficzny obraz prawidłowego jelita w skali szarości składają się: grubość jego ścian (jelito cienkie maksymalnie 3 mm, jelito grube – 4 mm) oraz zróżnicowane uwarstwienie (ściana jelita zawiera pięć warstw: 1. wewnętrzną hiperechogeniczną stanowi granica między światłem a błoną śluzową, 2. wewnętrzną hipoechogeniczną – błona śluzowa, 3. środkową hiperechogeniczną – błona podśluzowa, 4. zewnętrzną hipoechogeniczną – błona mięśniowa właściwa, 5. zewnętrzną hiperechogeniczną – błona surowicza). W warunkach prawidłowych w ścianie jelita w kolorowym dopplerze brak jest unaczynienia lub rejestruje się pojedyncze naczynia. Innymi uwzględnianymi elementami w ocenie są: szerokość światła jelit (jelito cienkie do 20 mm po wypiciu płynu, jelito grube najszersze w kątnicy do 50 mm), brak odczynu hiperechogenicznego tkanki tłuszczowej otaczającej jelito oraz węzły chłonne kreskowe do długości 10 mm^(2,4,5,8-10,18,19). Poza przypadkami „ostrego brzucha” pacjenci do badania ultrasonograficznego żołądka i jelit powinni zgłaszać się na czczo, bez wcześniejszego

The aim of this overview paper is to present the current possibilities of ultrasonography in the diagnosis of gastrointestinal tract diseases. At the present stage of development of medicine it would be difficult to imagine working without ultrasound, which is a method considered to be the first step in the imaging diagnostics of both acute and chronic diseases of the abdominal cavity. This also includes lesions in the intestines, which, together with the mesenteries and the omentum, fill the abdominal cavity to a large extent and are subject to various disease processes⁽¹⁻⁹⁾. Currently it is possible to present the anatomy of the intestinal wall and the vascular network as well as the structure of the surrounding tissues with a great precision, even through transabdominal access. It is facilitated by digital sonograms, especially using harmonic imaging, spatial and XRES imaging as well as variable transducer pressure. In some cases the endoscopic version of ultrasonography plays a special role, since it allows for an exceptionally precise assessment of intramural and exophytic lesions, their level of stiffness and vascularisation. It also allows for the determination of the layer of growth of the lesion and the stage of local advancement and involvement of the surrounding lymph nodes as well as the collection of material for cytology and pathomorphology examination. It also makes it possible to mount internal drainage and administer a medicine into a given area⁽¹⁰⁻¹³⁾. The diagnostic potential of ultrasound examination can be extended by introducing a contrast medium into the lumen of the intestine (sonoenteroclysis, hydrocolonic ultrasound), into fistulas (ultrasound fistulography) and intravenously^(4,9,10,14-18). The ultrasound grey scale image of a normal intestine is composed of the following features: the thickness of its walls (max. 3 mm for the small intestine, max. 4 mm for the large intestine) and the various layers (the intestinal wall comprises five layers: 1. an internal hyperechogenic layer, which is the boundary between the lumen and mucous membrane, 2. an internal hypoechogenic layer – the mucous membrane, 3. a middle hyperechogenic layer – the submucous membrane, 4. an external hypoechogenic layer – the muscle membrane proper, 5. an external hyperechogenic layer – the serous membrane). Under normal conditions in a colour Doppler examination there are no vessels visible in the intestinal wall or single vessels are registered. Other elements assessed include the width of the intestinal lumen (20 mm for the small intestine following ingestion of a drink, 50 mm for the large intestine at its widest point in the caecum), lack of hyperechogenic reaction of the adipose tissue surrounding the intestine

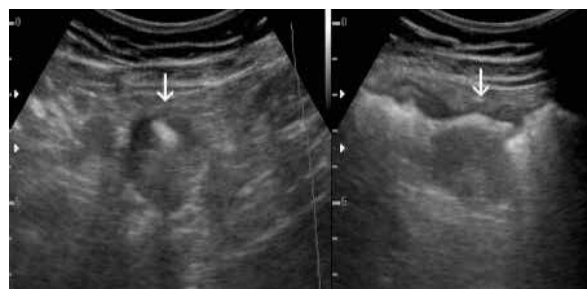
stosowania środków odgazowujących i przeczyszczających, które mogą być powodem wyników fałszywie pozytywnych i fałszywie negatywnych. Osiowym objawem sonograficznym chorób jelit jest zgrubienie ich ścian, obserwowane praktycznie we wszystkich patologiach: zmianach zapalnych na różnym tle, niedokrwiennych, w obrzęku różnego pochodzenia, skrobiawicy i w zmianach nowotworowych (ryc. 1). W tych przypadkach pierwszym czynnikiem różnicującym jest długość zajętego odcinka. W zmianach zapalnych, niedokrwiennych, obrzękowych i skrobiawicy zgrubienie ścian obejmuje kilka pętli lub większość z nich. Wyjątek stanowią zapalenie uchyłka, ropień i krwiak śródścienny. Natomiast w nowotworach nacieki zwykle nie przekracza długości jednej pętli. Inne ułatwienie diagnostyczne stanowi ocena symetrii zmian, ponieważ w zmianach nienowotworowych zgrubienie ścian jest równomierne, zaś w guzach częściej widuje się asymetrię nacieku (ryc. 2)^(1,3-5,9,14,18-23). Sonograficznie wykrywane są zaawansowane postacie nowotworów – manifestują się one jednolitym naciekiem hipoechogenicznym, przeważnie o grubości powyżej 6 mm. W zmianach zapalnych, obrzękowych i niedokrwiennych zgrubienie ściany częściej przebiega z zachowanym uwarstwieniem, ale w tych przypadkach głównym objawem jest pogrubiała błona podśluzowa o wysokiej echogeniczności. Stopień zgrubienia ściany i zatarcie jej uwarstwienia są miernikiem zaawansowania procesu chorobowego oraz czasu jego trwania. Klasyczny przykład stanowi choroba Leśniowskiego–Crohna, w której proces zapalny infiltruje głęboko ścianę, nierzadko doprowadzając do włóknienia z następnym zwężeniem światła i zaburzeniami drożności tego odcinka jelita (ryc. 3)^(4,5,9,14,18-20). Szerzący się na otoczenie proces powoduje odczyn hiperechogeniczny tłuszczu okołojelitowego (ryc. 4) oraz powiększenie regionalnych węzłów chłonnych krezki. Badanie ultrasonograficzne pozwala określić zwężenie jelita z dokładnością 93,3%⁽²⁴⁾. Używając kolorowego dopplera lub ultrasonograficznego środka kontrastującego, można określić jego charakter. Wykazanie obecności unaczynienia lub wyraźnego wzmocnienia zmienionego odcinka jelita świadczy



Ryc. 1. Na dwóch przekrojach symetrycznie pogrubiały wskutek niedokrwienia odcinek jelita cienkiego u 82-letniego chorego po udarze mózgu

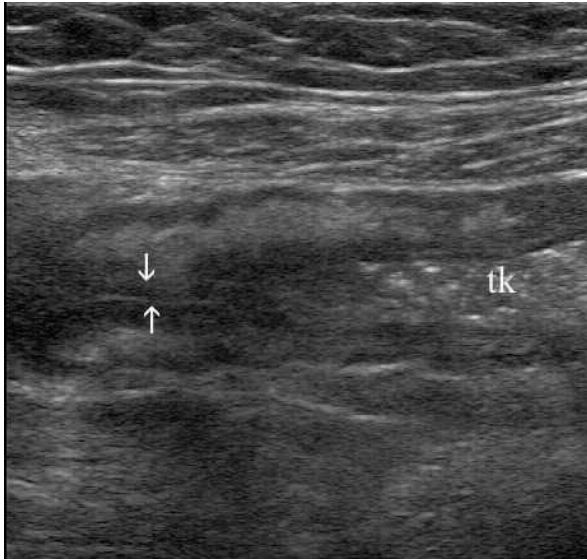
Fig. 1. Two cross-sections of a symmetrically thickened fragment of the small bowel due to ischaemia in an 82-year-old patient after stroke

as well as mesenteric lymph nodes of up to 10 mm in length^(2,4,5,8-10,18,19). Apart from cases of acute abdomen patients undergoing ultrasound examination of the stomach and intestines should be fasting beforehand and should not use any anti-gas or laxative remedies, which may cause false positive and false negative results. The central sonographic sign of intestinal diseases is the thickening of intestinal walls, which is observed practically in all pathologies: inflammatory lesions of various origin, ischaemic lesions, in oedema of various origin, amyloidosis and neoplastic lesions (fig. 1). In these cases the primary differentiating factor is the length of the affected section of the intestine. In inflammatory, ischaemic and oedema lesions and in amyloidosis the thickening of the walls covers a few loops or the majority of them. Exceptions include diverticulitis, an abscess and an intramural haematoma. In neoplasms the infiltration usually does not extend beyond the length of one loop. Another feature which facilitates diagnosis is the symmetry of the lesions, since in non-neoplastic lesions the thickening of the walls is uniformly distributed, while in tumours asymmetry of infiltration is found more frequently (fig. 2)^(1,3-5,9,14,18-23). It is possible to detect advanced forms of cancer using ultrasonography: they are manifested by a uniform hypoechoic infiltration, usually more than 6 mm thick. In inflammatory, oedema and ischaemic lesions the thickening of the wall is predominantly accompanied by preserved layer structure; however, in these cases the main sign is thickened submucous membrane of high echogenicity. The degree of thickening of the wall and obscurity of the layers are the measures of advancement of the disease process and its duration. Crohn's disease is a classic example in that the inflammatory process deeply infiltrates the wall, often leading to fibrosis with a consequent narrowing of the lumen and impaired patency of the affected section of intestine (fig. 3)^(4,5,9,14,18-20). The spreading disease process causes a hyperechogenic reaction of the perintestinal adipose tissue (fig. 4) and the swelling of regional mesenteric lymph nodes. Ultrasound examination allows for the assessment of intestinal stenosis with a 93.3% precision rate⁽²⁴⁾. The nature of the stenosis can be determined using a colour Doppler examination and an ultrasound contrast medium. The visible presence of vascularisation



Ryc. 2. Asymetryczny guzowaty nacieki rakowy okrężnicy poprzecznej (strzałki)

Fig. 2. Asymmetrical tumorous carcinoma infiltration of the transverse colon (arrows)



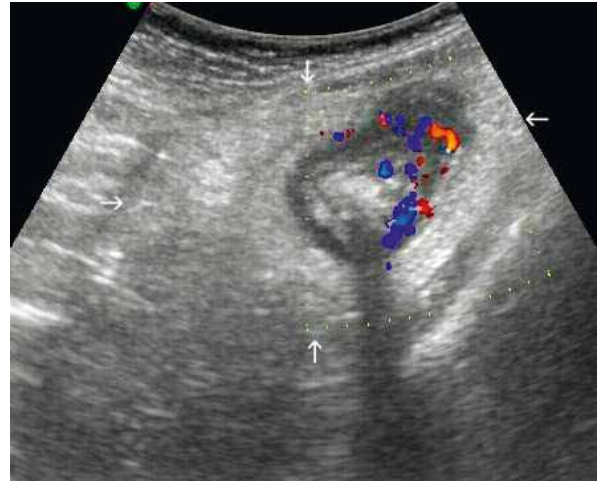
Ryc. 3. Zwężony w następstwie choroby Leśniowskiego–Crohna odcinek jelita krętego (strzałki) u 28-letniego mężczyzny. Przed zwężeniem w świetle jelita zalega rzadka treść kałowa (tk)

Fig. 3. A stenosed section of the ileum (arrows) as a result of Crohn's disease in a 28-year-old man. Loose faecal content is present in the lumen of the bowel before the stenosis (tk)

o zwężeniu zapalnym, natomiast brak tego objawu przemawia za trwałym zwłóknieniowym charakterem zmienionej ściany^(15,16,18). Inną ważną cechą wyróżniającą tę chorobę wśród zmian zapalnych jelit jest pojawienie się przetok i ropni międzypętlowych.

Ultrasonografię w diagnostyce nieswoistych chorób zapalnych jelit charakteryzuje wysoka czułość (75–94%) i specyficzność (67–100%)⁽¹⁸⁾. Wspomnianą metodę zaadaptowano również do oceny nierzadko zdarzających się nawrotów po resekcjach jelita spowodowanych powikłaniami choroby Leśniowskiego–Crohna^(18,25). Wrzodziejące zapalenie jelita grubego zazwyczaj obejmuje błonę śluzową i niekiedy błonę podśluzową, dlatego przy małej aktywności procesu zapalnego może być on nieuchwytny w ultrasonografii. Typowy obraz ultrasonograficzny tego schorzenia w badaniu kolorowym dopplerem uwidocznia zanik hastracji, niewielkie zgrubienie ścian, zwłaszcza odbytnicy i esicy, z cechami ich przekrwienia. Pacjenci z wieloletnim przebiegiem choroby są zdecydowanie częściej zagrożeni rozwojem raka jelita grubego, dlatego należy ich poddać okresowemu nadzorowi endoskopowemu, co nie powinno wykluczać oceny tego odcinka przewodu pokarmowego przy badaniu ultrasonograficznym jamy brzusznej.

W doświadczonych rękach ostre zapalenie wyrostka robaczkowego jest rozpoznawane ultrasonograficznie z czułością i specyficznością powyżej 90%⁽²⁶⁾. Objawy ultrasonograficzne świadczące o *appendicitis acuta* to: wykrycie w dole biodrowym prawym struktury przewodowej o średnicy przekraczającej 6 mm, aperystaltycznej, o kształcie okrągłym, często wypełnionej tylko treścią płynną. Stan



Ryc. 4. Choroba Leśniowskiego–Crohna zlokalizowana w jelicie grubym u 21-letniego mężczyzny. Naciek zapalny okrężnicy zstępującej przechodzi na okoliczne tkanki, co spowodowało duży odczyn hiperechogeniczny tłuszczu okołojelitowego (strzałki)

Fig. 4. Crohn's disease located in the colon of a 21-year-old man. Inflammatory infiltration of the descending colon extends onto the surrounding tissues, which caused a substantial hyperechogenic reaction of the peri-intestinal adipose tissue (arrows)

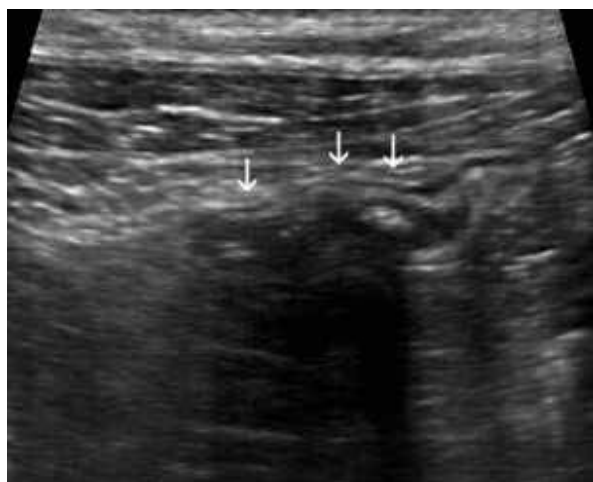
or clear enhancement of the affected section of the intestine means that the stenosis is of an inflammatory nature. The lack of this sign, however, indicates the presence of permanent fibrosis in the affected wall^(15,16,18). Another important distinguishing feature of this disease among other inflammatory bowel lesions is the presence of interloop fistulas and abscesses.

The ultrasound technology is characterised by high sensitivity (75–94%) and specificity (67–100%) in the diagnosis of non-specific inflammatory bowel diseases⁽¹⁸⁾. The method mentioned has also been adapted for the assessment of the not so infrequent relapses following a bowel resection due to complications of Crohn's disease^(18,25). Ulcerative colitis usually affects the mucous membrane and sometimes the submucous membrane as well; therefore, in the case of low-activity inflammatory process it can be impossible to detect by ultrasound. The typical sonographic image of this disease in a colour Doppler examination reveals the loss of haustra, slight thickening of the wall, especially in the rectum and sigmoid, with signs of hyperaemia. Patients who have been suffering from the disease for many years run a significantly higher risk of developing colon cancer. For this reason they must be covered by regular endoscopic follow-up, which should not exclude the assessment of this part of the gastrointestinal tract during an ultrasound examination of the abdominal cavity.

Experienced practitioners diagnose acute appendicitis using ultrasonography with a sensitivity and specificity of over 90%⁽²⁶⁾. Sonographic signs of acute appendicitis include the presence of a cord-like structure in the right

uwarstwienia ścian wyrostka zależy od stopnia zaawansowania zapalenia. W postaciach łagodnych warstwowa budowa ścian jest widoczna lub traci swoje zarysy. Proces o przebiegu gwałtownym i głęboko naciekający zwykle zupełnie wymazuje uwarstwienie ścian na całej długości lub miejscowo, co uznawane jest za zagrożenie perforacją. Podobnie bywa z unaczynieniem, gdyż hiperwaskularyzację ścian obserwuje się w początkowym okresie choroby, natomiast nie stwierdza się jej w miejscach tworzącej się martwicy. Patognomoniczny objaw *appendicitis acuta* stanowi wykrycie kamienia kałowego, występującego mniej więcej w 1/3 przypadków zapalenia (ryc. 5). Z objawów pośrednio świadczących o *appendicitis* na czoło wybija się odczyn hiperechogeniczny tłuszczu okołojelitowego, odnotowywany u 85% pacjentów z taką patologią. Węzły chłonne krezki po tej stronie – zwykle małe – są wykrywane w około 20%. Za perforacją wyrostka przemawiają: ogniskowe obniżenie jego echogeniczności, zlokalizowany płyn i gaz w jego sąsiedztwie; jednak bardzo rzadko udaje się wykazać miejsce perforacji. Najczęstszym następstwem takiego powikłania jest formacja ropnia^(1,4,19–21,26).

Ultrasonografia pozwala na wykrycie nawet niezmiennych uchyłków jelita grubego, przypominających bańki mydlane (nie posiadają błony mięśniowej). Jeszcze lepiej daje się sonograficznie rozpoznać ich zapalenie, co objawia się obecnością przy jelicie okrągłego pierścienia hipoechogenicznego o różnej grubości (objaw kopuły) – wypełnionego echogeniczną treścią, niekiedy też z gazem – a w otoczeniu zaznaczonymi cechami przekrwienia tkanek (ryc. 6). Nierzadko w otoczeniu zmiany imponuje grubością odczyn hiperechogeniczny tłuszczu okołojelitowego. W badaniu ultrasonograficznym można też rozpoznać powikłania *diverticulosis*: perforację uchyłka, ropień uchyłkopochny, naciek ścian jelita ze zwężeniem światła jako następstwo niepomysłnego przebiegu gojenia się. Ultrasonografia stanowi pierwszą i podstawową metodę w diagnostyce *diverticulosis coli* – czułość

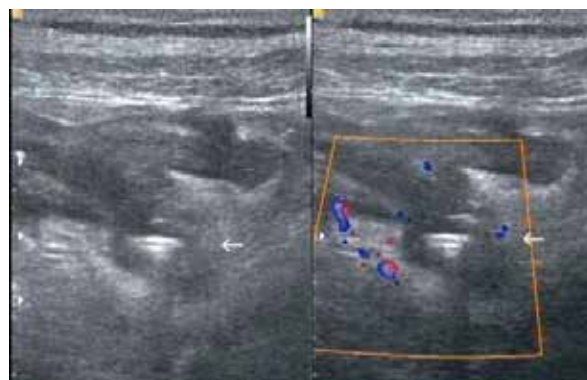


Ryc. 5. Fekality (strzałki) położone w środkowym odcinku wyrostka robaczkowego

Fig. 5. Faecoliths (arrows) located in the middle section of the appendix

iliac fossa of over 6 mm in diameter, which is aperistaltic, has a round shape and is often filled with liquid content only. The state of the layer structure of the appendix depends on the level of progression of the inflammation. In mild forms of the disease the layer structure of the walls is visible or its outline is lost. A disease process with a sudden course and deep infiltration usually completely erases the layer structure of the walls along the whole length and locally, which is considered to present the risk of perforation. Vascularisation is similar in this respect, since in the initial period of the disease hypervascularisation of the walls is observed, but it is not found in the areas where necrosis develops. The pathognomonic sign of acute appendicitis is the presence of a faecal stone, which occurs in approximately 1/3 of cases of inflammation (fig. 5). The indirect signs of appendicitis include mainly a hyperechogenic reaction of the peri-intestinal adipose tissue, which is observed in 85% of patients with this pathology. Mesenteric lymph nodes on this side, which are usually small, are detected in approximately 20% of cases. Perforation of the appendix is manifested by a focal decrease in its echogenicity and liquid and gas located beside the appendix, but the place of perforation is very rarely successfully located. The most common consequence of this complication is the formation of an abscess^(1,4,19–21,26).

Ultrasonography allows for the detection of even unchanged colon diverticula, which resemble soap bubbles (they do not have muscle tissue). Their inflammation is even more easily detectable in an ultrasound examination – it is manifested by the presence of a round hypoechogenic ring of variable thickness (the appearance of a dome) at the intestine. The ring is filled with echogenic content, sometimes also with gas and there are marked signs of tissue hyperaemia around it (fig. 6). Hyperechogenic reaction of the peri-intestinal adipose tissue around the lesion is often of substantial thickness. In an ultrasound examination the complications of diverticulosis can also be found, such as perforation of a diverticulum, diverticulum-related abscess and infiltration of the intestinal walls with a stenosis of the lumen as



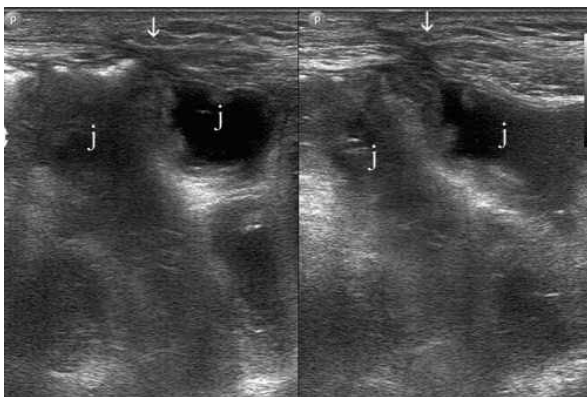
Ryc. 6. Zapalenie uchyłka esicy (strzałka) z cechami przekrwienia okolicznych tkanek

Fig. 6. Sigmoid diverticulitis (arrow) with signs of hyperaemia of the surrounding tissues

i specyficzność tej metody wynosi prawie 90%. Prawidłowe rozpoznanie ultrasonograficzne decyduje o leczeniu i wymusza odroczenie wykonania kolonoskopii. Zapalenie uchyłków w dalszej części esicy można lepiej uwidocznić głowicą endokawitarną albo przezbrzuszną przez dobrze wypełniony moczem pęcherz. W przypadku wytworzenia się – najczęściej występującej – przetoki jelitowo-pęcherzowej w pęcherzu pojawia się gaz. Podobny obraz kliniczny do niepowikłanego zapalenia uchyłka powoduje zapalenie (skręcenie) przyczepka sieciowego – zmiana ta tak jak *diverticulosis* zwykle lokalizuje się w odcinku zstępnico-esycznym okrężnicy. Jednak ocena tej patologii sonograficznie jest wyraźnie trudniejsza^(1,4,18–20,26).

Mit o nieprzydatności badania ultrasonograficznego w niedrożności jelit został obalony dziesiątki lat temu, obecnie z całą odpowiedzialnością można stwierdzić, iż badanie to obok radiografii konwencjonalnej stanowi metodę pierwszego wyboru. Dzieje się tak dlatego, że poza skrętem esicy pewne odcinki jelit są zawsze wypełnione płynną treścią. Taka sytuacja umożliwia określenie: szerokości i zawartości światła jelita, grubości jego ścian i fałdów, zmian przyściennej, wodobrzusza, patologicznych zbiorników, wolnego gazu w otrzewnej, a w trakcie obserwacji można dokładnie prześledzić zaburzenia perystaltyki (brak lub pobudzenie motoryczne, głębokość fal skurczowych, ich skuteczność, antyperystaltykę). W pewnych sytuacjach badanie ultrasonograficzne pozwala wykazać przyczynę niedrożności, np. wgłobienie, guz, kamień żółciowy, a nawet zrost (ryc. 7). Cechami sonograficznymi niedrożności jelita cienkiego (najczęstsza lokalizacja) są:

- poszerzone pętle jelita, o szerokości powyżej 30 mm;
- ściany jelita nie pogrubiałe lub pogrubiałe, w zakresie 3–5 mm;
- niekiedy grubsze fałdy błony śluzowej (powyżej 2 mm);
- w świetle obecność płynu o różnej echogeniczności, niekiedy z ruchomymi grudkami echogenicznymi;



Ryc. 7. Niedrożność zrostowa jelita cienkiego po histerektomii. Zrost (strzałki) zlepia z powłokami poszerzoną pętlę jelitową z płynem (j)

Fig. 7. Adhesion obstruction of the small bowel following hysterectomy. The adhesion (arrows) sticks the dilated intestinal loop with liquid inside (j) together with the layers

a consequence of unsuccessful healing process. Ultrasonography is the first and basic method of diagnosis of colon diverticulosis – the sensitivity and specificity of this method is almost 90%. The correct ultrasound diagnosis is decisive for the choice of treatment and requires postponing colonoscopy. Diverticulitis in the distal part of the sigmoid can be better visualised using an endocavitary probe or transabdominally through a well-filled urinary bladder. If a bowel-bladder fistula is present, which occurs most frequently, gas appears in the bladder. A clinical picture similar to uncomplicated diverticulitis is produced by inflammation (torsion) of an epiploic appendage – this lesion, similarly to diverticulitis, is usually located in the descending-sigmoid colon. However, ultrasound assessment of this pathology is significantly more difficult^(1,4,18–20,26).

The myth of ultrasound examination being useless for the detection of bowel obstruction was disproved decades ago. At present this method, apart from conventional radiography, is without doubt the method of first choice. This is because except for sigmoid volvulus some sections of the bowels are always filled with liquid content. This fact allows for the determination of the width and content of the lumen of the intestine, the thickness of its walls and folds, lesions at the walls, the presence of hydroperitoneum, pathological reservoirs and free gas in the peritoneum. During the observation disorders of peristalsis can be closely followed (the lack thereof or motor stimulation, the depth of contraction waves and their efficacy as well as antiperistalsis). In some situations an ultrasound examination allows for the determination of the cause of obstruction, e.g. intussusception, tumour, gallstone and even adhesion (fig. 7).

Sonographic signs of small bowel obstruction (the most common location) include:

- dilated intestinal loops over 30 mm wide;
- thickened or not thickened intestinal walls in the range of 3–5 mm;
- sometimes thicker folds of the mucous membrane (over 2 mm);
- the presence of liquid of various echogenicity in the lumen, sometimes with moving echogenic lumps;
- periodically appearing deep peristaltic waves, sometimes antiperistaltic waves;
- the presence of various amount of free fluid in the peritoneum.

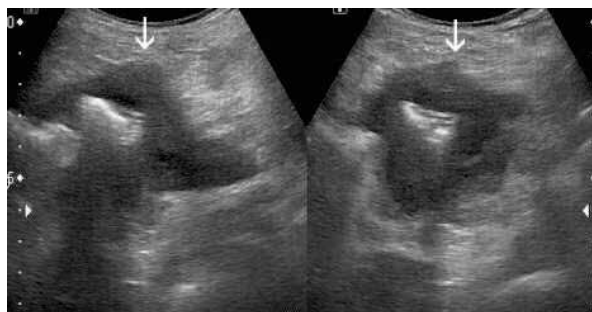
The most common cause of small bowel obstruction are adhesions and the second most common cause are hernias of the abdominal layers. In order for the diagnosis of these pathologies to be possible, the whole layers with groins have to be examined using a linear probe of 7–10 MHz^(1,4,5,19,24,26–30). Bowel cancers include mainly adenocarcinoma of the colon. Since in an ultrasound examination it is only detected in an advanced stage, this technology cannot be used to exclude the presence of this pathology. Although currently this method is unable to compete with colonoscopy and the increasingly less frequently used two-contrast agent

- okresowo pojawiające się głębokie fale perystaltyczne, niekiedy też antyperystaltyczne;
- obecność różnej ilości wolnego płynu w otrzewnej.

Najczęstszą przyczyną niedrożności jelita cienkiego są zrosty, a następną przepukliny powłok brzusznych. Aby rozpoznanie tych patologii było możliwe, konieczne należy zbadać całe powłoki z pachwinami głowicą liniową o częstotliwości 7–10 MHz^(1,4,5,19,24,26–30).

Nowotwory jelit to głównie gruczolakorak jelita grubego – ponieważ w ultrasonografii wykrywa się go w zaawansowanym stadium, nie można na podstawie tego badania wykluczyć tej patologii. Choć obecna metoda ta nie jest w stanie konkurować z kolonoskopią i z coraz rzadziej wykonywanym dwukontrastowym wlewem doodbytniczym, można sądzić, iż jej znaczenie będzie wzrastać wraz ze stałym wydłużaniem się życia ogólnej populacji – u osób w podeszłym wieku zwiększa się ryzyko komplikacji związanych z kolonoskopią przy jednocześnie podwyższonym wskaźniku zachorowalności na raka jelita grubego. Ponadto w tej grupie wiekowej obserwuje się wyraźną niechęć do badań endoskopowych (ryc. 8). Na podstawie własnych obserwacji (355 przypadków) raka jelita grubego w obrazie ultrasonograficznym można wyróżnić trzy formy morfologiczne tej patologii: twór polipowaty (rzadko spotykany) lub guzowata masa, naciek ściany przejawiający się krótkoodcinkowym, najczęściej nieregularnym zgrubieniem ze zwężonym światłem (typ najczęściej spotykany), egzofitycznie rosnący guz (wyjątkowo rzadka postać). Badanie ultrasonograficzne ponadto umożliwia wstępną ocenę stopnia miejscowego zaawansowania (szerzenie się nacieku poza ścianę, wciągnięcie krezki, przerzuty do miejscowych i regionalnych węzłów chłonnych) oraz objawów uogólnienia procesu (przerzuty w wątrobie, rozsiew zmian w otrzewnej, wodobrzusze)^(3,4,14,19–21).

Szacuje się, iż nowotwory jelita cienkiego stanowią mniej niż 3% wszystkich tego typu zmian w przewodzie pokarmowym. Gruczolakoraki, guzy neuroendokrynne i gruczolaki są częstsze niż inne guzy łagodne, guzy stromalne lub chłoniaki⁽³¹⁾. Przy podejrzeniu takiej patologii istnieje kilka dostępnych metod obrazowania. Przykładowo w celu wykrycia źródła krwawienia z jelita cienkiego preferuje się głównie zastosowanie kapsułki endoskopowej, choć do wyboru zostaje także tomografia komputerowa lub enteroskopia

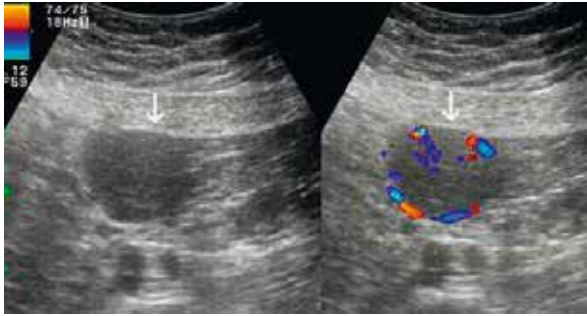


Ryc. 8. Krótkoodcinkowy naciek rakowy kątnicy u 75-letniego chorego (strzałki)

Fig. 8. A short carcinoma infiltration of the caecum in a 75-year-old man (arrows)

enema it can be assumed that the importance of ultrasonography will be rising with the constant increase of the average lifespan of the general population. This is because in elderly individuals the risk of complications associated with colonoscopy rises and the rate of colon cancer in this group is increased at the same time as well. In addition, in this age group a clear reluctance to undergo endoscopic procedures can be observed (fig. 8). Based on our own observations (355 cases) of colon cancer, in the ultrasound image three morphological forms of this pathology can be observed: a polypous structure (rarely found) or a nodose mass, infiltration of the wall manifesting as a short, usually irregular thickening with a narrowed lumen (the most common type) and an exophytically growing tumour (exceptionally rare). In addition, an ultrasound examination allows for preliminary assessment of the local stage of the disease (expansion of the infiltration beyond the wall, inversion of the mesentery, metastases to the local and regional lymph nodes) and the signs of a systemic disease process (liver metastases, diffuse lesions in the peritoneum, hydroperitoneum)^(3,4,14,19–21). It is estimated that small intestine neoplasms account for less than 3% of all lesions of this type in the gastrointestinal tract. Adenocarcinomas, neuroendocrine tumours and adenomas are more common than other benign tumours, stromal tumours and lymphomas⁽³¹⁾. If such a pathology is suspected there are a few available imaging methods. For example, for the detection of the source of haemorrhage from the small intestine the use of an endoscopic capsule is preferred, although computed tomography or balloon enteroscopy can also be used – at present less significance is attributed to the intestinal passage and radiographic enteroclysis⁽³²⁾.

The fairly characteristic image of a small intestine cancer in the transverse cross-section is a single hypoechoic ring without or with gas in the lumen. This, however, is not a sign specific for this pathology, since it can also correspond to a deep intramural infiltration caused by an inflammatory process. The assessment of the lesion symmetry contributes to the right diagnosis. The vast majority of neoplasms are characterised by an asymmetrical infiltration of the wall. Stromal tumours often grow outside of the wall (fig. 9). In addition, the assessment of the length of the affected bowel is helpful for differential diagnosis: a carcinoma usually produces focal infiltration, i.e. up to 5 cm, while a lymphoma affects a longer section – 6–15 cm (a segment). Inflammatory changes affect a segment or the whole length of the bowel. A similar image may be the result of irreversible ischaemic lesions. Large and numerous lymph nodes in the area of the infiltrated intestinal loop are usually observed in lymphomas. Smaller lymph nodes are seen in carcinomas and in Crohn's disease, but in all the pathologies mentioned they are hypoechoic and in inflammatory lesions or neuroendocrine tumours they can show signs of hyperaemia (fig. 10). Only in Whipple's disease does one find hyperechoic lymph nodes, which are difficult to detect. In celiac disease of unfavourable course liquidation of lymph nodes was observed^(4,5,9,19–21).



Ryc. 9. GIST (guz stromalny) jelita cienkiego rosnący egzofitycznie (strzałki)

Fig. 9. A GIST (gastrointestinal stromal tumour) of the small intestine growing exophytically (arrows)

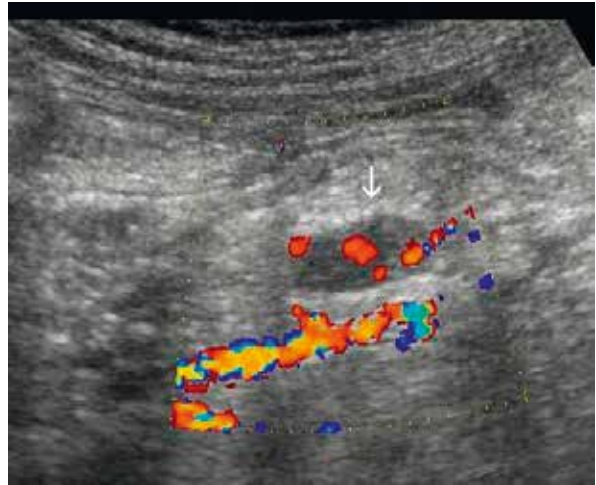
balonowa – obecnie mniejsze znaczenie przypisuje się pasażowi jelita cienkiego i enteroklizie RTG⁽³²⁾.

Dość charakterystyczny obraz raka jelita cienkiego na przekroju poprzecznym to pojedynczy pierścień hipoechogeniczny bez gazu lub z gazem w świetle. Nie jest to jednak objaw specyficzny dla tej patologii, ponieważ może też odpowiadać głębokiemu naciekowi śródściennemu spowodowanemu przez proces zapalny. W trafnym rozpoznaniu pomaga ocena symetrii zmiany. Zdecydowaną większość nowotworów charakteryzuje asymetryczny naciek ściany. Guzy stromalne nierzadko rosną pozaściennie (ryc. 9). Ponadto w różnicowaniu pomocna jest ocena długości zajętego jelita: rak zwykle nacieka w formie ogniskowej, czyli do 5 cm, chłoniak na dłuższym odcinku – 6–15 cm (segment), natomiast zmiany zapalne dotyczą segmentu lub prawie całej długości jelita. Podobny obraz może być następstwem nieodwracalnych zmian niedokrwienych. Duże i liczne węzły chłonne w okolicy nacieczonej pętli jelitowej zazwyczaj są widywane w chłoniaku. Mniejsze węzły chłonne występują w raku i w chorobie Leśniowskiego–Crohna, ale we wszystkich wymienionych patologiach są hipoechogeniczne, a towarzysząc zmianom zapalnym lub guzom neuroendokrynnym, mogą wykazywać cechy przekrwienia (ryc. 10). Jedynie w chorobie Whipple'a spotyka się węzły chłonne hiperchogeniczne, trudne do wykrycia, a w celiakii o niepomyślnym przebiegu opisywano ich upłynnienie^(4,5,9,19–21).

W dokonanym przeglądzie współczesnych możliwości ultrasonografii w diagnostyce chorób jelit nie omówiono takich rozpoznawanych sonograficznie zmian, jak: wrzody trawienne dwunastnicy, zapalenie uchyłka Meckela, bezoary i inne ciała obce w przewodzie pokarmowym, perforacje oraz skutki urazów jelit i in.^(19,33–39) – celem pracy było bowiem przedstawienie najczęstszych i najważniejszych patologii.

Trzeba jednak pamiętać o słabych punktach ultrasonografii, którymi są pacjenci z krwawieniem do przewodu pokarmowego, zagazowani, otyli i niewspółpracujący.

Mając na względzie opisane w artykule zalety i wady badania ultrasonograficznego, należy zdecydować o optymalnym algorytmie diagnostycznym w chorobach jelit. Wiedza ta powinna usprawnić postępowanie z pacjentami i zmniejszyć koszty związane z badaniami obrazowymi.



Ryc. 10. Przerzut rakowiaka do węzła chłonnego krezki jelita cienkiego (strzałka)

Fig. 10. A carcinoid metastasis to a lymph node of the small bowel mesentery (arrow)

In this overview of the contemporary possibilities of ultrasonography in the diagnosis of bowel diseases some lesions detected sonographically have not been discussed, such as peptic duodenal ulcers, Meckel's diverticulitis, bezoars and other foreign bodies in the gastrointestinal tract, perforations and the effects of intestinal traumas as well as other problems^(19,33–39). This is because the purpose of this paper was to present the most common and most important pathologies.

However, one also has to remember about the weak points of ultrasonography, which include patients with gastrointestinal tract bleeding, patients with a substantial amount of gas in the digestive tract, obese patients and uncooperative ones.

With the advantages and disadvantages of the ultrasound examination described in the article in mind, the optimal diagnostic algorithm for bowel diseases needs to be determined. This knowledge should improve the treatment of patients and reduce the costs associated with imaging tests.

Conflict of interest

The authors do not report any financial or personal affiliations to persons or organisations that could negatively affect the content of or claim to have rights to this publication.

Konflikt interesów

Autorzy nie zgłaszają żadnych finansowych ani osobistych powiązań z innymi osobami lub organizacjami, które mogłyby negatywnie wpływać na treść publikacji oraz rościć sobie prawo do tej pracy.

Piśmiennictwo/References

- Puylaert JB, van der Zant FM, Rijke AM: Sonography and the acute abdomen: practical considerations. *AJR Am J Roentgenol* 1997; 168: 179–186.
- Smereczyński A: Warunki badania i anatomia USG jelita grubego. *Pol Przegl Radiol* 1997; 62: 208–210.
- Smereczyński A: Ocena raka jelita grubego w sonografii przezbrzuszej. *Pol Przegl Radiol* 1997; 62: 211–213.
- Kuzmich S, Howlett DC, Andi A *et al.*: Transabdominal sonography in assessment of the bowel in adults. *AJR Am J Roentgenol* 2009; 192: 197–212.
- Nylund K, Ødegaard S, Hausken T *et al.*: Sonography of the small intestine. *World J Gastroenterol* 2009; 15: 1319–1330.
- Smereczyński A: Postępy w diagnostyce usg żołądka i jelit. *Ultrasonografia* 2010; 10 (40): 65–70.
- Lee NK, Kim S, Jeon TY *et al.*: Complications of congenital and developmental abnormalities of the gastrointestinal tract in adolescents and adults: evaluation with multimodality imaging. *Radiographics* 2010; 30: 1489–1507.
- Maconi G, Terracciano F, de Sio I *et al.*: Referrals for bowel ultrasound in clinical practice: a survey in 12 nationwide centres in Italy. *Dig Liver Dis* 2011; 43: 165–168.
- Smereczyński A, Starzyńska T, Kołaczyk K: Ultrasonografia wybranych chorób jelita cienkiego. *J Ultrason* 2013; 13: 155–166.
- Sudoł-Szopińska I: Endosonografia w diagnostyce chorób odbyticy i kanału odbytu. *MakMed, Gdańsk* 2001.
- Sudoł-Szopińska I: Poporodowe uszkodzenia zwieraczy odbytu w ocenie endosonograficznej. *Ultrasonografia* 2007; 7: 9–15.
- Godfrey EM, Rushbrook SM, Caroll NR: Endoscopic ultrasound: a review of current diagnostic and therapeutic applications. *Postgrad Med J* 2010; 86: 346–353.
- Fuccio L, Attili F, Vanella G *et al.*: Interventional endoscopic ultrasonography. *Curr Treat Options Gastroenterol* 2014; 12: 183–210.
- Maconi G, Radice E, Bareggi E *et al.*: Hydrosonography of the gastrointestinal tract. *AJR Am J Roentgenol* 2009; 193: 700–708.
- Braden B, Ignee A, Hocke M *et al.*: Diagnostic value and clinical utility of contrast enhanced ultrasound in intestinal diseases. *Dig Liver Dis* 2010; 42: 667–674.
- Piscaglia F, Nolsøe C, Dietrich CF *et al.*: The EFSUMB Guidelines and Recommendations on the Clinical Practice of Contrast Enhanced Ultrasound (CEUS): update 2011 on non-hepatic applications. *Ultraschall Med* 2012; 33: 33–59.
- Heinzmann A, Müller T, Leitlein J *et al.*: Endocavitary contrast enhanced ultrasound (CEUS) – work in progress. *Ultraschall Med* 2012; 33: 76–84.
- Novak KL, Wilson SR: The role of ultrasound in the evaluation of inflammatory bowel disease. *Semin Roentgenol* 2013; 48: 224–233.
- Smereczyński A: Diagnostyka ultrasonograficzna żołądka i jelit. *Roztoczańska Szkoła Ultrasonografii, Warszawa – Zamość* 2006.
- Roccarina D, Garcovich M, Ainora ME *et al.*: Diagnosis of bowel diseases: the role of imaging and ultrasonography. *World J Gastroenterol* 2013; 19: 2144–2153.
- Dirks K: [Transcutaneous sonography of gastrointestinal tumours]. *Praxis (Bern)* 2013; 102: 721–725.
- Catalano O, Nanzati A, Cusati B *et al.*: [Echography in the study of an intramural hematoma of the intestines]. *Radiol Med* 1997; 94: 492–495.
- Lorente-Ramos RM, Santiago-Hernando A, Del Valle-Sanz Y *et al.*: Sonographic diagnosis of intramural duodenal hematomas. *J Clin Ultrasound* 1999; 27: 213–216.
- Nakano M, Oka S, Tanaka S *et al.*: Clinical usefulness of classification by transabdominal ultrasonography for detection of small bowel stricture. *Scand J Gastroenterol* 2013; 48: 1041–1047.
- Castiglione F, Testa A, Sabbatini F *et al.*: Bowel sonography in predicting post-operative course of Crohn's disease. *J Crohn's Colitis* 2009; 3: S11–S137.
- Mathis G: *Gastrointestinale Sonographie*. Georg Thieme Verlag, Stuttgart 2003.
- Hucl T: Acute GI obstruction. *Best Pract Res Clin Gastroenterol* 2013; 27: 691–707.
- Taylor MR, Lalani N: Adult small bowel obstruction. *Acad Emerg Med* 2013; 20: 528–544.
- Smereczyński A, Starzyńska T, Kołaczyk K *et al.*: Zrosty wewnątrzbrzusne w ultrasonografii. Część I: Anatomia i metodyka badania pogranicza trzewno-otrzewnowego. *J Ultrason* 2012; 12: 472–478.
- Smereczyński A, Starzyńska T, Kołaczyk K *et al.*: Zrosty wewnątrzbrzusne w ultrasonografii. Część II: Morfologia zmian. *J Ultrason* 2013; 13: 93–103.
- Hawkey CJ, Bosch J, Richter JE *et al.*: *Textbook of Clinical Gastroenterology and Hepatology*. Wiley-Blackwell, Oxford 2012.
- Fisher L, Lee Krinsky M, Anderson MA *et al.*: The role of endoscopy in the management of obscure GI bleeding. *Gastrointest Endosc* 2010; 72: 471–479.
- Smereczyński A, Rupiński S: Powikłania wrzodów trawiennych obrazowane USG. *Pol Przegl Radiol* 1999; 64: 230–233.
- Ripollés T, García-Aguayo J, Martínez MJ *et al.*: Gastrointestinal bezoars: sonographic and CT characteristics. *AJR Am J Roentgenol* 2001; 177: 65–69.
- Udobi KF, Rodriguez A, Chiu WC *et al.*: Role of ultrasonography in penetrating abdominal trauma: a prospective clinical study. *J Trauma* 2001; 50: 475–479.
- Chang YS, Wand HP, Huang GT *et al.*: Sonographic detection of delayed small bowel perforations after blunt abdominal trauma. *J Clin Ultrasound* 2000; 28: 142–145.
- Coppolino FF, Gatta G, Di Grezia G *et al.*: Gastrointestinal perforation: ultrasonographic diagnosis. *Crit Ultrasound J* 2013; 5 (Suppl. 1): A4.
- Kuzmich S, Burke CJ, Harvey CJ *et al.*: Sonography of small bowel perforation. *AJR Am J Roentgenol* 2013; 201: W283–W291.
- Smereczyński A, Gabriel J: Powietrze w jamie otrzewnej rozpoznawane sonograficznie. *Pol Przegl Radiol* 1994; 58: 94–96.