

Submitted: 20.01.2016
Accepted: 15.02.2016

The role of ultrasound and lymphoscintigraphy in the assessment of axillary lymph nodes in patients with breast cancer

Rola badania ultrasonograficznego oraz limfoscyntygrafii w diagnostyce węzłów chłonnych pachowych u pacjentek z rakiem piersi

Michał Nieciecki¹, Katarzyna Dobruch-Sobczak², Paweł Wareluk³, Anna Gumińska⁴, Ewa Białek³, Marek Cacko¹, Leszek Królicki^{1,5}

¹ Department of Diagnostic Imaging, Mazovian Bródno Hospital, Warsaw, Poland

² Department of Radiology, Centre of Oncology, Maria Skłodowska-Curie Memorial Institute, Warsaw, Poland

³ Department of Diagnostic Imaging, Medical University of Warsaw, Warsaw, Poland

⁴ Department of Nuclear Medicine and Endocrine Oncology, Maria Skłodowska-Curie Memorial Cancer Centre and Institute of Oncology, Warsaw, Poland

⁵ Department of Nuclear Medicine, Medical University of Warsaw, Warsaw, Poland

Correspondence: Michał Nieciecki, Department of Diagnostic Imaging, Mazovian Bródno Hospital, Warsaw, Kondratowicza 8, 03-242 Warsaw, Poland, e-mail: msnieciecki@gmail.com

DOI: 10.15557/JoU.2016.0001

Key words

breast cancer,
sentinel lymph node,
axillary lymph nodes,
lymphoscintigraphy,
ultrasound

Abstract

Breast cancer is the most common malignancy and the leading cause of death due to cancer in European women. Mammography screening programs aimed to increase the detection of early cancer stages were implemented in numerous European countries. Recent data show a decrease in mortality due to breast cancer in many countries, particularly among young women. At the same time, the number of sentinel node biopsy procedures and breast-conserving surgeries has increased. Intraoperative sentinel lymph node biopsy preceded by lymphoscintigraphy is used in breast cancer patients with no clinical signs of lymph node metastasis. Due to the limited sensitivity and specificity of physical examination in detecting metastatic lesions, developing an appropriate diagnostic algorithm for the preoperative assessment of axillary lymph nodes seems to be a challenge. The importance of ultrasound in patient qualification for sentinel lymph-node biopsy has been discussed in a number of works. Furthermore, different lymphoscintigraphy protocols have been compared in the literature. The usefulness of novel radiopharmaceuticals as well as the methods of image acquisition in sentinel lymph node diagnostics have also been assessed. The aim of this article is to present, basing on current guidelines, literature data as well as our own experience, the diagnostic possibilities of axillary lymph node ultrasound in patient qualification for an appropriate treatment as well as the role of lymphoscintigraphy in sentinel lymph node biopsy.

Słowa kluczowe

rak piersi,
węzeł wartowniczy,
węzły chłonne pachowe,
limfoscintygrafia,
ultrasonografia

Streszczenie

Rak piersi jest najczęściej występującym nowotworem złośliwym i jednocześnie najczęstszą przyczyną zgonów z powodu chorób nowotworowych u kobiet w Europie. W kilkunastu krajach europejskich wprowadzono programy przesiewowych badań mammograficznych, mające przyczynić się do zwiększenia wykrywalności zmian nowotworowych o małym stopniu zaawansowania. Ostatnie dane wskazują, że w wielu z tych państw występuje spadek śmiertelności z powodu raka piersi, szczególnie w grupie kobiet młodych. Zwiększeniu ulega natomiast liczba procedur biopsji węzła wartowniczego i operacji oszczędzających. Śródoperacyjne pobranie węzła wartowniczego, poprzedzone badaniem limfoscintygraficznym, stosuje się u chorych na raka piersi bez klinicznych cech przerzutów w węzłach chłonnych. Ze względu na ograniczoną czułość i swoistość badania fizykalnego w wykrywaniu tego typu zmian wyzwaniem wydaje się opracowanie właściwego algorytmu diagnostycznego w przedoperacyjnej ocenie węzłów chłonnych pachowych. Tematem szeregu prac jest znaczenie badania ultrasonograficznego w kwalifikacji pacjentek do biopsji węzła wartowniczego. W piśmiennictwie porównywane są także różne protokoły limfoscintygrafii. Ocenie podlega też przydatność nowych radiofarmaceutyków oraz metod akwizycji obrazu w diagnostyce wartowniczych węzłów chłonnych. Celem artykułu jest przedstawienie – na podstawie aktualnych wytycznych, danych z piśmiennictwa oraz doświadczeń własnych autorów – możliwości diagnostycznych badania ultrasonograficznego węzłów chłonnych pachowych w kwalifikacji chorych do odpowiedniego leczenia oraz roli limfoscintygrafii w procedurze biopsji węzła wartowniczego.

Introduction

According to the World Health Organization, more than 450,000 cases of breast cancer were diagnosed in 2012, which accounted for more than 28% of all female malignancies⁽¹⁾. The etiopathogenesis of breast cancer remains unclear in most cases. The most important risk factors include gender, age, genetic predisposition (family history of breast cancer, BRCA1 and BRCA2 mutation carriers), long-term exposure to estrogens (both exogenous and endogenous) and ionizing radiation. The impact of obesity, improper diet and excessive alcohol consumption is also emphasized⁽²⁾. Currently, a reduction in breast cancer mortality has been observed, particularly among young women⁽³⁾. This is explained by an increased detection of early-stage neoplastic lesions as well as enhanced treatment efficacy. Mammography screening programs aimed to reduce breast cancer mortality and increase the detectability of subclinical lesions were implemented in numerous European countries⁽⁴⁾. The therapeutic management in pre-invasive ductal carcinoma and early-stage invasive breast cancer (T1N0M0, T2N0M0, T1N1M0, T2N1M0) involves primary surgical treatment, frequently combined with radiation therapy and/or systemic treatment. In the case of patients with locally advanced tumor, surgical treatment and/or radiation therapy is preceded by systemic treatment (chemotherapy and/or hormone therapy; in the case of HER2+ patients – combined with monoclonal antibody [trastuzumab] treatment)⁽⁵⁾.

Two types of surgical treatment are used:

- breast-conserving therapy (BCT) – involving the removal of breast tumor with a margin of healthy tissue and adjuvant radiotherapy in the operated site;
- mastectomy - including the removal of the gland along with the pectoralis major fascia⁽⁶⁾.

In both types of surgery, the extent of the axillary procedure depends on sentinel lymph node assessment. Breast cancer

Wstęp

Według danych Światowej Organizacji Zdrowia w 2012 roku na raka piersi zachorowało ponad 450 tys. osób, co stanowiło więcej niż 28% wszystkich zachorowań na nowotwory złośliwe u kobiet⁽¹⁾. Etiopatogeneza raka piersi w większości przypadków pozostaje nieznana. Wśród najważniejszych czynników ryzyka wymienia się: płeć, wiek, predyspozycje genetyczne (występowanie raka piersi w rodzinie, nosicielstwo mutacji BRCA1 i BRCA2), długotrwałą ekspozycję na działanie estrogenów (zarówno egzo-, jak i endogennych) oraz narażenie na promieniowanie jonizujące. Podkreśla się także wpływ otyłości, stosowania nieprawidłowej diety oraz nadmiernego spożycia alkoholu⁽²⁾. Obecnie obserwuje się spadek umieralności z powodu raka piersi, szczególnie w grupie kobiet młodych⁽³⁾. Zjawisko to tłumaczy się częstszym wykrywaniem zmian nowotworowych o niskim stopniu zaawansowania oraz większą skutecznością ich leczenia. W kilkunastu państwach europejskich wprowadzono programy przesiewowych badań mammograficznych, których celem jest zmniejszenie umieralności związanej z rakiem piersi oraz zwiększenie wykrywalności zmian subklinicznych⁽⁴⁾. Postępowanie terapeutyczne w przypadkach przedinwazyjnego raka przewodowego oraz inwazyjnego raka piersi o wczesnym zaawansowaniu (T1N0M0, T2N0M0, T1N1M0, T2N1M0) obejmuje pierwotne leczenie chirurgiczne, często w połączeniu z radioterapią i/lub leczeniem systemowym. U pacjentek z dużym zaawansowaniem miejscowym ogniska pierwotnego leczenie chirurgiczne i/lub napromienianie poprzedza się leczeniem systemowym (chemioterapią i/lub hormonoterapią; u pacjentek z cechą HER2+ skojarzone z leczeniem przeciwciałem monoklonalnym – trastuzumabem)⁽⁵⁾. Stosowane są dwie formy leczenia chirurgicznego:

- leczenie oszczędzające (*breast-conserving therapy*, BCT) – polegające na usunięciu guza piersi z marginesem zdrowych tkanek i radioterapią operowanej okolicy w leczeniu uzupełniającym;

patients in whom palpation did not reveal the presence of enlarged lymph nodes are qualified for sentinel lymph node biopsy. If no sentinel lymph node metastases are shown in biopsy, axillary dissection can be safely avoided⁽⁷⁾. It is worth noting that in more than 60% of cases of breast cancers initially intended for operative treatment no lymph node metastases are found in histopathological evaluation^(8,9). Axillary lymphadenectomy with an accurate assessment of metastatic lymph nodes is performed in patients with clinical suspicion of axillary lymph node metastasis who, during the preoperative diagnostics, underwent ultrasound-guided biopsy confirming the presence of tumor cells.

Developing an appropriate algorithm for the management at the stage of preoperative diagnostics due to, e.g. limited sensitivity and specificity of physical examination in patient qualification for sentinel lymph node biopsy, is also a challenge⁽¹⁰⁾. The use of ultrasound for axillary lymph node assessment before a decision to perform lymphadenectomy or sentinel lymph node biopsy has increased. There has been also interest in the comparison of the diagnostic possibilities of different lymphoscintigraphy protocols as well as an assessment of novel radiopharmaceuticals and image acquisition methods for optimal sentinel lymph node imaging.

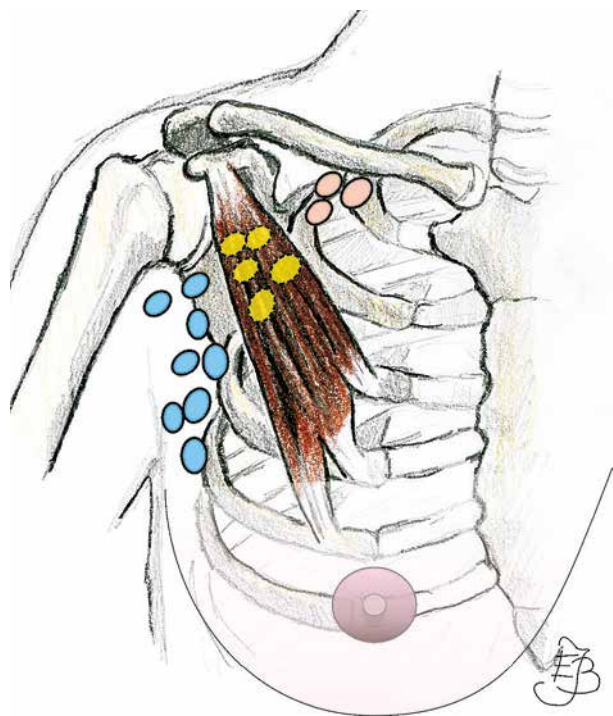


Fig. 1. Three anatomical levels of axillary lymph nodes: level I (blue) – lymph nodes located below and laterally from the lateral edge of the pectoralis minor; level II (yellow) – lymph nodes located behind the pectoralis minor; level III (pink) – lymph nodes located upward and medially to the medial edge of the pectoralis minor

Ryc. 1. Trzy piętra anatomiczne węzłów chłonnych pachowych: piętro I (kolor niebieski) – węzły zlokalizowane poniżej i bocznie od bocznego brzegu mięśnia piersiowego mniejszego, piętro II (kolor żółty) – węzły za mięśniem piersiowym mniejszym, piętro III (kolor różowy) – węzły położone do góry i przyśrodkowo od przyśrodkowego brzegu mięśnia piersiowego mniejszego

- amputacja piersi – obejmująca usunięcie gruczołu wraz z powięzią mięśnia piersiowego większego⁽⁶⁾.

W obu typach operacji zakres zabiegu na dole pachowym uzależniony jest od oceny klinicznej węzłów chłonnych. Pacjentki z rakiem piersi, u których w badaniu palpacyjnym nie stwierdzono obecności powiększonych węzłów chłonnych, kwalifikowane są do biopsji węzła wartowniczego. Jeśli wynik biopsji wskazuje na brak przerzutów w obrębie węzła wartowniczego, można bezpiecznie odstąpić od limfadenektomii pachowej⁽⁷⁾. Warto podkreślić, że w ponad 60% przypadków pierwotnie operacyjnych raków piersi w badaniu histopatologicznym nie stwierdza się obecności przerzutów w węzłach chłonnych^(8,9). Natomiast u pacjentek, u których podczas diagnostyki przedoperacyjnej, ze względu na kliniczne podejrzenie zajęcia węzłów chłonnych pachowych, wykonano ich biopsję pod kontrolą USG i potwierdzono obecność komórek nowotworowych, wykonuje się najczęściej limfadenektomię pachową z dokładną oceną liczby przerzutowych węzłów chłonnych.

Wyzwaniem pozostaje wciąż opracowanie właściwego algorytmu postępowania na etapie diagnostyki przedoperacyjnej, m.in. ze względu na ograniczoną czułość i swoistość badania fizykalnego w kwalifikacji pacjentek do procedury biopsji węzła wartowniczego⁽¹⁰⁾. Coraz częściej stosowaną metodą do oceny węzłów chłonnych pachowych, przed podjęciem decyzji o wykonaniu limfadenektomii lub biopsji węzła wartowniczego, jest badanie ultrasonograficzne. Przedmiot zainteresowania stanowi także porównanie możliwości diagnostycznych różnych protokołów limfoscintygrafii, jak również ocena nowych radiofarmaceutyków oraz metod akwizycji w celu optymalnego obrazowania wartowniczego węzła chłonnego.

Badanie ultrasonograficzne węzłów chłonnych pachowych

Węzły chłonne pachowe występują najczęściej w liczbie 20–30 i położone są w jednym z trzech anatomicznych pięter. Piętro I stanowią węzły zlokalizowane poniżej i bocznie od bocznego brzegu mięśnia piersiowego mniejszego. Węzły chłonne piętra II umiejscowione są za mięśniem piersiowym mniejszym (na tym samym poziomie, pomiędzy mięśniem piersiowym większym i mniejszym, leżą również węzły szlaku Rottera). Piętro III tworzą węzły położone do góry i przyśrodkowo od przyśrodkowego brzegu mięśnia piersiowego mniejszego. Do węzłów chłonnych pachowych chłonka splywa z przyśrodkowych kwadrantów piersi, a także z obszaru ścian klatki piersiowej, górnej części brzucha oraz z kończyny górnej (ryc. 1). Do węzła chłonnego dociera od obwodu naczyniami chłonnymi doprowadzającymi, przepływa przez zatokę brzezną, zatoki korowe i rdzenne, a wypływa z niego poprzez naczynia chłonne odprowadzające przebiegające w obrębie jego wnęki⁽¹¹⁾ (ryc. 2).

W badaniu ultrasonograficznym prawidłowe węzły chłonne mają nerkowaty, owalny kształt, a ich wielkość zwykle nie przekracza 1 cm. Typowo kora węzła jest hipoechogeniczna, natomiast leżący głębiej rdzeń – hiperechogeniczny. Stosunek

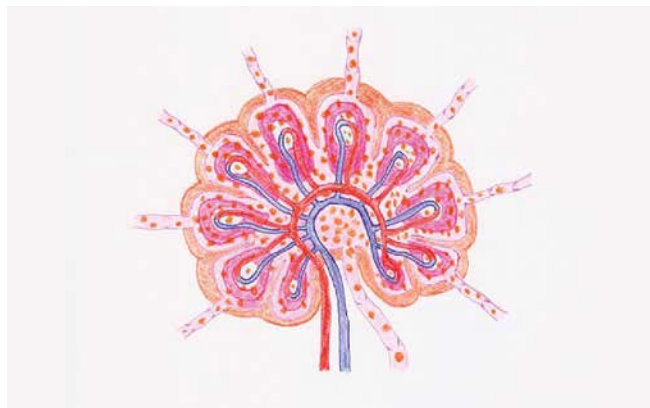


Fig. 2. Schematic structure of a lymph node. The lymph reaches the lymph node via the afferent lymphatic vessels, it flows through marginal, cortical and medullary sinuses and leaves it via the efferent lymphatic vessels in its hilum

Ryc. 2. Schemat budowy węzła chłonnoego. Chłonka do węzła chłonnoego dociera od obwoodu naczyniami chłonnoymi doprowadzającymi, przepływa przez zatokę brzezną, zatoki korowe i rdzenne, a wypływa poprzez naczynia chłonnoe odprowadzające przebiegające w obrębie wnęki

Axillary lymph node ultrasound

There are about 20–30 axillary lymph nodes in each armpit, and they are located in one of three anatomical levels. Level I is represented by lymph nodes located below and laterally to the lateral edge of the pectoralis minor muscle. Level II lymph nodes are located behind the pectoralis minor (Rotter nodes are also located at this level, between the pectoralis major and the pectoralis minor). Level III is formed by lymph nodes located upward and medially to the medial edge of the pectoralis minor. The lymph from medial quadrants of the breast as well as the chest wall, the upper abdomen and upper extremities drains into the axillary lymph nodes (Fig. 1). The lymph reaches the lymph node via the afferent lymphatic vessels, it flows through marginal, cortical and medullary sinuses and leaves it via the efferent lymphatic vessels in its hilum⁽¹¹⁾ (Fig. 2).

On ultrasound, normal lymph nodes are bean shaped, oval structures, usually not larger than 1 cm in size. Lymph nodes usually have hypoechogenic cortex and hyperechogenic core, which is more deeply located. The long/short axis ratio should not be less than 2:1. Color and Power Doppler allow to assess lymph node vascularity, with the visualization of normal, typical vessel arrangement⁽¹¹⁾.

The usefulness of numerous ultrasonographic signs, including lymph node size and morphological criteria, was analyzed to identify lymph nodes highly suspected of metastasis. Lymph node enlargement is often seen as a reactive response, which may be caused by e.g. armpit depilation, physical work and the use of antiperspirants. Therefore, this sign, as an isolated symptom, is considered as sensitive, yet poorly specific indicator of the presence of metastasis. Different cut-off values for the size of enlarged lymph nodes have been adopted. Assuming that the diameter of an enlarged node is greater than 5 mm, Bonnema et al. showed 87% sensitivity and 56% specificity in metastatic lymph node detection^(12,13).

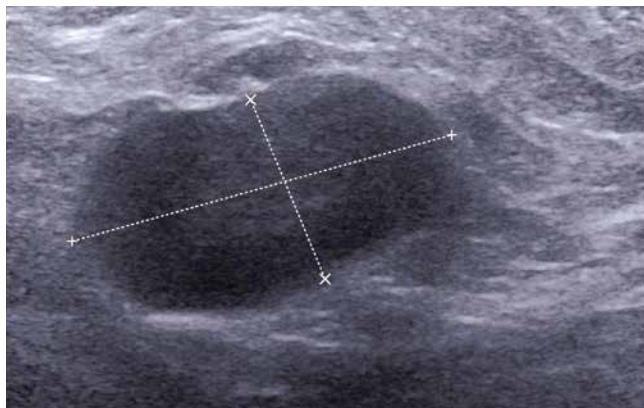


Fig. 3. B-mode ultrasound image of axillary lymph node suspected of breast cancer metastasis. Thickened lymph node cortex as well as its reduced echogenicity and hilar blurring are noticeable

Ryc. 3. Obraz USG B-mode pachowego węzła chłonnoego podejrzanego o obecność przerzutów raka piersi. Zwraca uwagę poszerzenie warstwy korowej węzła, obniżenie jej echogeniczności oraz zatarcie wnęki

osi długiej do krótkiej węzła nie powinien być mniejszy niż 2:1. W badaniu metodą kolorowego dopplera i dopplera mocy możliwa jest ocena unaczynienia węzła chłonnoego, z uwidocznieniem prawidłowego, typowego układu naczyń⁽¹¹⁾.

W celu identyfikacji węzłów chłonnych o istotnym prawdopodobieństwie obecności przerzutów analizowano przydatność wielu objawów ultrasonograficznych, obejmujących zarówno kryterium wielkości węzła, jak i kryteria morfologiczne. Powiększenie węzłów chłonnych jest często obserwowane jako reakcja odczynowa, na którą mogą mieć wpływ np. depilacja dołów pachowych, praca fizyczna, stosowanie antyperspirantów. Z tego względu cechą ta, jako izolowany objaw, uznawana jest za czułą, ale mało swoisty wskaźnik obecności przerzutów. Przyjmowane są różne wartości odcięcia dla wymiarów powiększonych węzłów chłonnych. Zakładając, że średnica powiększonego węzła jest większa niż 5 mm, Bonnema i wsp. uzyskali 87-procentową czułość i 56-procentową swoistość w wykrywaniu przerzutowych węzłów chłonnych^(12,13).

Zaobserwowano, że przerzuty raka piersi początkowo lokalizują się podtorebkowo lub w obrębie zatok korowych, powodując pogrubienie kory⁽¹⁴⁾. Z tego względu węzły chłonne z obecnością przerzutów mogą charakteryzować się ekscentrycznym zgrubieniem warstwy korowej. Te zgrubienia powinny być miejscami pobierania materiału w biopsji aspiracyjnej cienkoigłowej celowanej (BACC)⁽¹¹⁾. U niektórych chorych przerzuty mogą powodować na tyle duże pogrubienie warstwy korowej, że dochodzi do obliteracji wnęki węzła – można obserwować jej zatarcie lub zanik w obrazie USG. Jest to wysoce specyficzna cecha dla zmian przerzutowych, ale występująca w zaawansowanym procesie nowotworowego^(12,13). W podobnym mechanizmie dochodzi do zaokrąglenia węzła, a więc zaburzenia proporcji osi długiej do krótkiej, co także jest cechą węzłów z obecnością przerzutów nowotworowych.

It was observed that breast cancer metastases initially occur in the subcapsular or cortical sinuses, leading to cortical thickening⁽¹⁴⁾. Therefore, metastatic lymph nodes can often show eccentric thickening of the cortex. Fine needle aspiration biopsy (FNAB) should be performed in these thickened sites⁽¹¹⁾. In some patients, the metastatic thickening of the cortex may be very severe and cause obliteration of the lymph node hilum – blurring or absence of the hilum may be seen on ultrasound. Although highly specific for metastatic lesions, it occurs in advanced stages of cancer^(12,13). A similar mechanism underlies the rounding of the node, i.e. long/short axis disproportion, which is also a sign of metastatic lymph nodes. The presence of tumor cells can also decrease cortical echogenicity and result in blurred outlines of the capsule. In some patients, calcifications may occur in the involved lymph nodes, especially if they were present in the primary malignancy^(11,15) (Fig. 3).

Bedi et al. used the discussed criteria (echogenicity, cortex thickness) for *in vitro* ultrasonographic evaluation of lymph nodes. They achieved 77% sensitivity and 80% specificity⁽¹⁴⁾. Other authors pointed to high, even up to 95%, specificity of *in vivo* morphological criteria (echogenicity, homogeneity), however, with poor sensitivity (36%)⁽¹³⁾.

It should be emphasized that the assessment of all visualized lymph nodes is important during axillary ultrasound. If they show slight symmetrical thickening of the cortex accompanied by the clinical signs of inflammation in the breast or upper limb, reactive lymph nodes should be considered first of all in the differential diagnosis. Enlarged lymph nodes presenting the above mentioned malformations without clinical signs of inflammation raise a greater oncological concern. At the same time, it should be noted that normal ultrasound image of a lymph node cannot exclude the presence of metastasis, micrometastases in particular.

A few studies evaluating the use of axillary ultrasound in lymph node selection for fine-needle aspiration biopsy as well as the usefulness of ultrasound combined with fine-needle aspiration biopsy in patient qualification for sentinel lymph node biopsy, have been published in recent years. Saffar et al. found that the following aspects should be taken into account when identifying lymph nodes for fine-needle aspiration biopsy: cortical thickness of more than 3 mm, the presence of compressed, dislocated hilum, rounded lymph node and reduced cortical echogenicity as well as blurred outlines of nodal capsule⁽¹⁶⁾. Usmani et al. analyzed the use of ultrasound combined with targeted fine-needle aspiration biopsy for qualifying patients with clinically palpable axillary lymph nodes for sentinel lymph node biopsy or axillary lymphadenectomy. Their observations show that the combined use of ultrasound and FNAB allows to extend the indications for sentinel lymph node biopsy by classifying some of the patients with palpable lymph nodes. It may potentially allow to avoid unnecessary procedures of complete axillary lymphadenectomy in some patients⁽¹⁷⁾. Alvarez et al. performed a systematic review of studies on the role of ultrasonography and ultrasound-guided biopsy for axillary lymph node diagnosis in breast cancer patients. The presented data show that the

obecność komórek nowotworowych może również prowadzić do obniżenia echogeniczności warstwy korowej i zatarcia zarysów torebki. U części chorych węzły z przerzutami mogą zawierać zwapnienia, zwłaszcza jeśli były one obecne w ognisku pierwotnym^(11,15) (ryc. 3).

Bedi i wsp., stosując omawiane kryteria (echogeniczność, grubość warstwy korowej), dokonali oceny ultrasonograficznej węzłów *in vitro*. Autorzy pracy uzyskali 77-procentową czułość i 80-procentową swoistość⁽¹⁴⁾. Inni badacze wskazywali na wysoką, sięgającą nawet 95%, specyficzność kryteriów morfologicznych (echogeniczność, homogenność) *in vivo*, jednak przy ich niskiej czułości (36%)⁽¹³⁾.

Należy podkreślić, że w trakcie badania ultrasonograficznego dołu pachowego istotny jest obraz wszystkich widocznych węzłów chłonnych. Jeśli wykazują one nieznaczne symetryczne pogrubienie warstwy korowej, a dodatkowo występują kliniczne cechy stanu zapalnego w piersi lub kończynie górnej, w diagnostyce różnicowej powinno się uwzględnić przede wszystkim ich charakter odczynowy. Większy niepokój onkologiczny budzą powiększone węzły chłonne o nieprawidłowych elementach budowy omawianych powyżej bez towarzyszących klinicznych cech stanu zapalnego. Jednocześnie warto pamiętać, że prawidłowy obraz USG węzła chłonnego nie pozwala na wykluczenie obecności zmian przerzutowych, szczególnie mikroprzerzutów.

W ostatnich latach opublikowano kilka prac oceniających zastosowanie badania ultrasonograficznego dołu pachowego w typowaniu węzłów chłonnych do biopsji aspiracyjnej cienkoigłowej oraz przydatność badania USG w połączeniu z biopsją aspiracyjną cienkoigłową w kwalifikacji pacjentek do biopsji węzła wartowniczego. Saffar i wsp. stwierdzili, że w celu identyfikacji węzła do wykonania biopsji aspiracyjnej cienkoigłowej należy uwzględnić takie cechy jak: grubość warstwy korowej powyżej 3 mm, obecność uciśniętej, przemieszczonej wnęki, zaokrąglenie węzła oraz obniżenie echogeniczności kory i zatarcie zarysów jego torebki⁽¹⁶⁾. Usmani i wsp. analizowali zastosowanie badania ultrasonograficznego w połączeniu z biopsją aspiracyjną cienkoigłową celowaną w kwalifikacji pacjentek z klinicznie wyczuwalnymi węzłami chłonnymi pachowymi do procedury biopsji węzła wartowniczego lub limfadenektomii pachowej. Z ich obserwacji wynika, że stosując badanie USG w połączeniu z BACC, można rozszerzyć wskazania do biopsji węzła wartowniczego o niektóre pacjentki z wyczuwalnymi palpacyjnie węzłami chłonnymi. Pozwala to na uniknięcie niepotrzebnych zabiegów całkowitej limfadenektomii pachowej u wybranych chorych⁽¹⁷⁾. Alvarez i wsp. dokonali systematycznego przeglądu prac o roli ultrasonografii i biopsji pod kontrolą USG w diagnostyce węzłów chłonnych pachowych u pacjentek z rakiem piersi. Z przedstawionych danych wynika, że czułość biopsji aspiracyjnej cienkoigłowej pod kontrolą USG zawierała się w przedziale 30,6–62,9%, natomiast swoistość sięgała 100%. Dla porównania w tej samej pracy oceniono także czułość i swoistość badania USG węzłów pachowych przy zastosowaniu kryterium wielkości węzła (odpowiednio: 69,2% i 75,2%) oraz kryteriów morfologicznych (odpowiednio: 71% i 86,2%)⁽¹²⁾.

sensitivity of ultrasound-guided FNAB ranged between 30.6% and 62.9%, while the specificity reached 100%. For comparison, the same study assessed sensitivity and specificity of axillary lymph node ultrasound using the lymph node size criteria (69.2% and 75.2%, respectively) and morphological criteria (71% and 86.2%, respectively)⁽¹²⁾.

Furthermore, a number of authors assessed Doppler ultrasound, elastography and sonographic contrast media in terms of their usefulness in the differential evaluation of axillary lymph nodes. Doppler methods are a valuable complementation of morphological criteria during selection of lymph nodes for FNAB. Color and power Doppler allow to identify randomly arranged vessels in the peripheral part of the node. As shown by Yang et al., increased peripheral flow was significantly more common in palpable, cancerous axillary lymph nodes compared to non-metastatic patients. Importantly, the authors did not observe a similar relationship in the group of patients who had impalpable lymph nodes during physical examination⁽¹⁸⁾. Choi et al. assessed the diagnostic usefulness of elastography in the differentiation between reactive and metastatic axillary lymph nodes. It was shown that elastography can increase B-mode sensitivity in the diagnosis of this type of lesions⁽¹⁹⁾. Different results were obtained by Park et al., who also assessed the usefulness of elastography (as an isolated criterion as well as combined with grey-scale ultrasound) in the search for metastatic lymph nodes. The authors did not confirm the usefulness of sonoelastography in the differential analysis of lymph nodes⁽²⁰⁾. Dellaportas et al. assessed ultrasound using contrast media as well as color Doppler in the preoperative evaluation of 50 patients. Sensitivity was estimated at 83.33%, and specificity at 84.38%; the negative predictive value was 90%, and the positive predictive value – 75%⁽²¹⁾. It is worth noting, however, that this method is not recommended by the EFSUMB (European Federation of Societies for Ultrasound in Medicine and Biology).

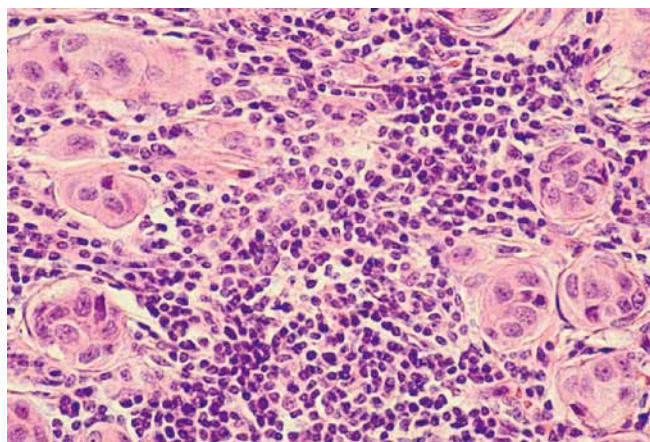


Fig. 4. Microscopic image of axillary lymph node cells with the presence of cancer cells – breast cancer metastases. The material for histopathological evaluation was collected during sentinel lymph node biopsy

Ryc. 4. Obraz mikroskopowy węzła chłonnego pachowego z obecnością komórek nowotworowych – przerzutów raka piersi. Materiał do badania histopatologicznego pobrano w czasie biopsji węzła wartowniczego

Autorzy licznych prac oceniali również badanie przepływu metodą dopplera, elastografię i zastosowanie sonograficznych środków kontrastowych pod kątem ich przydatności w różnicowaniu charakteru węzłów chłonnych pachowych. Metody dopplerowskie stanowią wartościowe uzupełnienie dla kryteriów morfologicznych podczas wyboru węzła do BACC. W badaniu z wykorzystaniem kolorowego dopplera lub dopplera mocy możliwe jest stwierdzenie obecności chaotycznie ułożonych naczyń w obwodowej części węzła. Jak wykazali Yang i wsp., zwiększony przepływ obwodowy w obrębie wyczuwalnych palpacyjnie zmienionych nowotworowo węzłów chłonnych pachowych występował znamiennej częściej niż w grupie bez stwierdzonych przerzutów. Co istotne, podobnej zależności autorzy nie zaobserwowali w grupie pacjentek z węzłami niewyczuwalnymi w badaniu fizykalnym⁽¹⁸⁾. Choi i wsp. ocenili przydatność diagnostyczną elastografii w różnicowaniu odczynowych i przerzutowych węzłów chłonnych dołów pachowych. Wykazano, że elastografia może zwiększać czułość badania B-mode w diagnostyce tego typu zmian⁽¹⁹⁾. Odmienne wyniki uzyskał zespół Parka, badający również przydatność elastografii (jako izolowanego kryterium i w połączeniu z obrazem USG w skali szarości) w poszukiwaniu przerzutowych węzłów chłonnych. Autorzy nie stwierdzili przydatności sonoelastografii w różnicowaniu charakteru węzłów chłonnych⁽²⁰⁾. Dellaportas i wsp. oceniali badanie ultrasonograficzne z zastosowaniem środków kontrastowych i kolorowego dopplera w przedoperacyjnym badaniu na grupie 50 pacjentek. Czułość oceniono na 83,33%, a swoistość na 84,38%; predykcyjna wartość ujemna wyniosła 90%, a predykcyjna wartość dodatnia – 75%⁽²¹⁾. Jednocześnie warto podkreślić, że metoda ta nie jest rekomendowana przez EFSUMB (European Federation of Societies for Ultrasound in Medicine and Biology).

Ciekawą propozycją w przedoperacyjnej ocenie chorych na raka piersi jest także zastosowanie protokołu łączącego badanie USG oraz metody z zakresu medycyny nuklearnej. W pracy Ahna i wsp. u 250 pacjentów z rakiem piersi porównywano m.in. czułość i swoistość pozytonowej tomografii emisyjnej z fluorodeoksyglukozą (FDG-PET) (odpowiednio: 42,5% i 90,4%) i badania USG (odpowiednio: 79,5% i 78,5%) oraz protokołu złożonego z obu tych metod w wykrywaniu zmian przerzutowych w węzłach pachowych. Protokół polegający na wykonaniu obu badań okazał się bardziej czuły (83,6%) i swoisty (94,9%) w wykrywaniu metastatycznych węzłów chłonnych⁽²²⁾.

Badanie limfocytygraficzne

Węzeł wartowniczy jest pierwszym regionalnym węzłem chłonnym na drodze sływu chłonki z ogniska nowotworowego i jednocześnie potencjalnie pierwszym miejscem, do którego mogą dotrzeć komórki nowotworowe rozprzestrzeniające się drogą naczyń chłonnych. Przed planowaną operacją onkologiczną piersi wykonuje się limfocytyografię, która zarówno umożliwia określenie kierunku sływu chłonki z guza, jak i pozwala na śródoperacyjną identyfikację węzła wartowniczego. W obrazie scyntygraficznym węzeł wartowniczy uwidacznia się jako ognisko wzmożo-

The use of the protocol combining ultrasound with nuclear medicine seems an interesting proposition for the preoperative assessment of breast cancer patients. Ahna et al. compared, among other things, the sensitivity and specificity of fluorodeoxyglucose positron emission tomography (FDG-PET) (42.5% and 90.4%, respectively) and ultrasound (79.5% and 78.5%, respectively) as well as a protocol combining these two methods in the detection of metastases present in the axillary lymph nodes in a group of 250 breast cancer patients. The protocol involving the use of both techniques showed higher sensitivity (83.6%) and specificity (94.9%) in the detection of metastatic lymph nodes⁽²²⁾.

Lymphoscintigraphy

Sentinel lymph node is the first regional lymph node that receives lymph fluid from the primary tumor and, potentially, the first site to which cancer cells are likely to spread via the lymphatic vessels. Elective breast cancer surgery is preceded by lymphoscintigraphy, which allows both, to specify the flow direction of lymph from the tumor, and to perform an intraoperative identification of sentinel lymph node. In the scintigraphic image, sentinel lymph node is visualized as a focus of increased tracer accumulation in the route of lymph flow. There is usually one sentinel lymph node. However, an increased tracer uptake in several lymph nodes is not rare. Tracer accumulation in the parasternal lymph nodes may also occur and its detection is important for planning the extent of adjuvant radiotherapy. It should be remembered that lymphoscintigraphy findings do not provide information on the presence of metastases in the lymph nodes, but it only locates sentinel lymph node(s). During a surgery, the surgeon uses a scintillation detector to locate the lymph node with higher radioactivity compared to background radiation. This allows to sample material for histopathological testing and assessment for the presence of cancer cells (Fig. 4).

Lymphoscintigraphy uses several types of radiopharmaceuticals, usually colloid compounds differing in particle size. Sodium pertechnetate ($\text{Na}^{99\text{m}}\text{TcO}_4$) is usually used for labeling. The size of tracer particles determines its velocity of distribution in the lymphatic system as well as the duration of node labeling. Their optimal size is 100-200 nm⁽²³⁾. Usually a sentinel lymph node is visualized within 2 hours, and its sampling should be performed within 16-20 hours after radiopharmaceutical administration⁽²⁴⁾. Both, planar images, usually in two projections: A-P and lateral^(23,24) (Fig. 5), as well as methods of three-dimensional image acquisition, i.e. single-photon emission computed tomography (SPECT) and single-photon emission computed tomography/computed tomography (SPECT/CT) may be used (Fig. 6). Bluemel et al. assessed the usefulness of a novel tool for intraoperative three-dimensional image projection, i.e. freehand SPECT. The authors achieved more than 92% detectability of the sentinel lymph nodes, which had an influence on altered surgical management in about 10% of patients. For comparison – detectability using conventional techniques utilizing typical scintillation probe was 69.1% in this study⁽²⁵⁾.

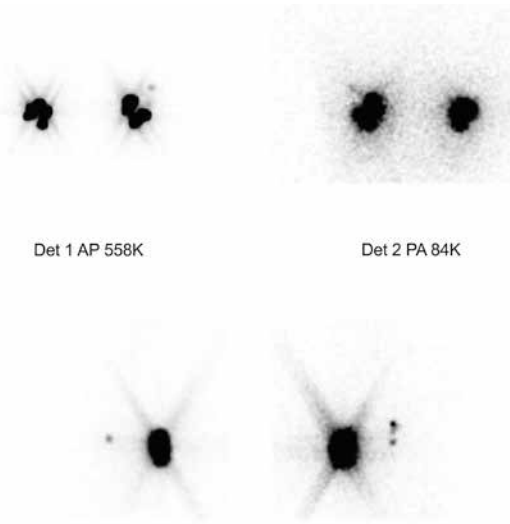


Fig. 5. Lymphoscintigraphy in a patient with bilateral breast cancer – planar images: A-P, PA and lateral projections. Foci of increased tracer accumulation were visualized backward from the site of radiopharmaceutical administration, indicating the presence of axillary sentinel lymph nodes

Ryc. 5. Badanie limfoscyntygraficzne pacjentki z obustronnym rakiem piersi – obrazy planarne w projekcjach: AP, PA i bocznych. Uwidoczniono ogniska wzmożonego gromadzenia znacznika zlokalizowane do tyłu od miejsca podania radiofarmaceutyku, sugerujące obecność wartowniczych węzłów chłonnych pachowych

nego gromadzenia znacznika pojawiające się na drodze spływu chłonki. Przeważnie występuje pojedynczy węzeł wartowniczy. Nierzadko stwierdza się jednak obecność wzmożonego wychwytu znacznika w kilku węzłach chłonnych. Zdarzają się także przypadki gromadzenia znacznika w węzłach chłonnych przymostkowych, stwierdzenie czego ma duże znaczenie w planowaniu zakresu radioterapii uzupełniającej. Należy pamiętać, że wynik badania limfoscyntygraficznego nie dostarcza informacji o obecności przerzutów w obrębie węzłów chłonnych; badanie to ma na celu jedynie zlokalizowanie węzła lub węzłów wartowniczych. W trakcie operacji chirurg za pomocą sondy scyntylacyjnej lokalizuje węzeł, który charakteryzuje istotnie wyższą radioaktywność w porównaniu z aktywnością tła. Dzięki temu możliwe jest pobranie materiału do badania histopatologicznego i jego ocena pod kątem obecności komórek nowotworowych (ryc. 4).

W limfoscyntygrafii zastosowanie znalazło kilka rodzajów radiofarmaceutyków, najczęściej związków koloidowych, różniących się między sobą wielkością cząsteczki. Do znakowania używa się zwykle nadtechnecjanu sodu ($\text{Na}^{99\text{m}}\text{TcO}_4$). Od wielkości cząsteczek znacznika zależna jest szybkość jego dystrybucji w układzie chłonnym oraz czas znakowania węzła. Za ich optymalną wielkość uznaje się 100–200 nm⁽²³⁾. Zazwyczaj węzeł wartowniczy uwidacznia się w ciągu 2 godzin, a jego pobranie powinno zostać przeprowadzone w ciągu 16–20 godzin od podania radiofarmaceutyku⁽²⁴⁾. Możliwe jest zarówno uzyskanie obrazów planarnych, zazwyczaj w dwóch projekcjach: A-P i bocznej^(23,24) (ryc. 5), jak też wykorzystanie metod trójwymiarowej akwizycji, tj.

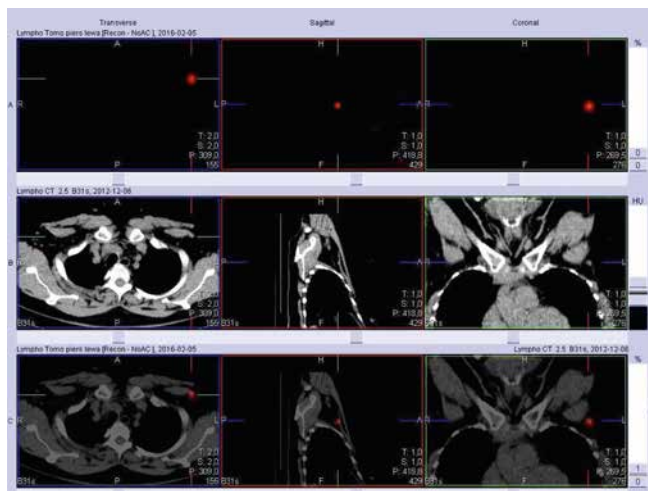


Fig. 6. Lymphoscintigraphy in a patient with left breast cancer performed the day before planned surgical treatment. The SPECT/CT revealed a focus of increased tracer accumulation in the projection of axillary lymph node

Ryc. 6. Badanie limfoscyntygraficzne pacjentki z rakiem piersi lewej wykonane w dniu poprzedzającym planowane leczenie operacyjne. W badaniu SPECT/CT uwidoczniło ognisko wzmożonego gromadzenia znacznika w rzucie pachowego węzła chłonnego

The manner of tracer administration is still disputable. It may involve a subcutaneous injection of radiopharmaceutical above the tumor. In some centers, the tracer is administered into the skin at the edge of the areola, at the intersection of the line that connects the nipple and breast tumor. In the case of deep-seated tumors, injection of radionuclide into the vicinity of the tumor is recommended. In the case of impalpable lesions, the injection should be ultrasound-guided⁽²⁵⁾. Injections into the scars after resected tumors are also possible – in this case lymph node labeling may not be effective due to the postoperative lymphatic vessel injury.

Sentinel node and occult lesion localization (SNOLL) was one of the innovative nuclear medicine methods described in 1998 by researchers from the European Institute of Oncology in Milan. The method is used in patients with impalpable breast cancer (about 30% of cases) for an intraoperative location of primary tumor and sentinel lymph node. It involves administration of two types of tracers: human albumin macroaggregates (MAA) with a particle size of 10–150 μm and albumin-nanocolloid (NC) with a particle size of 10–80 nm. Macroaggregates are administered into the tumor under ultrasound guidance, whereas the nanocolloid is injected intradermally over the tumor. The pharmacokinetics of both radiotracers depends on particle size. Macroaggregates remain at the site of intratumoral injection, whereas nanocolloid spreads through the lymphatic vessels to sentinel lymph node, where it accumulates. Both, primary tumor and sentinel lymph node are intraoperatively localized using a gamma camera. It allows for a precise location of the primary tumor in order to perform resection with a margin of healthy tissue as well as to perform sentinel lymph node biopsy⁽²⁶⁾.

There are some published studies on the use of innovative radiotracers to visualize sentinel lymph nodes in patients

scyntygrafii emisyjnej pojedynczego fotonu (*single-photon emission computed tomography*, SPECT) oraz metod hybrydowych (*single-photon emission computed tomography/computed tomography*, SPECT/CT) (ryc. 6). Bluemel i wsp. oceniali przydatność nowego narzędzia do śródoperacyjnej trójwymiarowej projekcji obrazu, jakim jest freehand SPECT. Autorzy uzyskali ponad 92-procentową wykrywalność wartowniczych węzłów chłonnych, co miało wpływ na zmianę postępowania chirurgicznego u około 10% pacjentów. Dla porównania – wykrywalność przy zastosowaniu tradycyjnej techniki wykorzystującej typową sondę scyntylicyjną wynosiła w tym badaniu 69,1%⁽²⁵⁾.

Przedmiotem dyskusji pozostaje sposób podania znacznika. Jedną z metod jest podskórne wstrzyknięcie radiofarmaceutyku ponad guzem. W niektórych ośrodkach znacznik podawany jest na brzegu otoczki brodawki sutkowej, na przecięciu z linią łączącą brodawkę z guzem w piersi. W przypadku nowotworów głęboko położonych zalecane jest wstrzyknięcie radiokoloidu w okolicy guza. W sytuacji, gdy zmiana jest niewyczuwalna palpacyjnie, iniekcja powinna zostać wykonana pod kontrolą ultrasonograficzną⁽²⁵⁾. Możliwe jest również ostrzykiwanie blizny po usunięciu guza – w tym wypadku znakowanie węzła może nie być skuteczne, ze względu na pooperacyjne uszkodzenie dróg chłonnych.

Jedną z innowacji w dziedzinie medycyny nuklearnej było opisanie w 1998 roku przez badaczy z Europejskiego Instytutu Onkologii w Mediolanie metody SNOLL (*sentinel node and occult lesion localisation*). Stosowana jest ona u pacjentek z rakiem piersi niewyczuwalnym palpacyjnie (około 30% przypadków) w celu śródoperacyjnej lokalizacji ogniska nowotworowego oraz wartowniczego węzła chłonnego. Metoda ta polega na podaniu dwóch rodzajów znaczników: makroagregatów ludzkiej albuminy (*human albumin macroaggregates*, MAA) o cząsteczkach wielkości 10–150 μm oraz nanokoloidu ludzkiej albuminy o cząsteczkach wielkości 10–80 nm (*albumin-nanocolloid*, NC). Makroagregaty podawane są w obręb guza pod kontrolą badania USG, natomiast nanokoloid śródskórnie, nad guzem. Farmakokinetyka obu radioznaczników uzależniona jest od wielkości cząsteczek. Pierwszy z nich pozostaje w miejscu podania w obrębie guza, drugi przemieszcza się drogą naczyń chłonnych do węzła wartowniczego i w nim się gromadzi. Zarówno ognisko pierwotne, jak i węzeł wartowniczy są lokalizowane śródoperacyjnie za pomocą gammakamery. Umożliwia to precyzyjną lokalizację zmiany pierwotnej w celu jej wycięcia z zachowaniem marginesu zdrowych tkanek oraz wykonanie biopsji węzła wartowniczego⁽²⁶⁾.

Szereg opublikowanych prac dotyczy zastosowania innowacyjnych radioznaczników w celu uwidocznienia wartowniczych węzłów chłonnych u pacjentek z rakiem piersi. W pracy Baker i wsp. oceniano przydatność nowego radiofarmaceutyku – ^{99m}Tc-tilmanoceptu. Jest to znacznik o bardzo małych cząsteczkach (7,1 nm), które wiążą się z receptorami dla mannozy (CD206) występującymi na komórkach retikuloendotelialnych w obrębie węzłów chłonnych. W pracy porównano procedury znakowania węzłów wartowniczych metodą z wykorzystaniem koloidu siarczkowego oraz badania z użyciem ^{99m}Tc-tilmanoceptu; obie zastosowano w połączeniu z metodą wybarwienia.

with breast cancer. Baker et al. assessed the usefulness of a novel radiopharmaceutical – ^{99m}Tc -tilmanocept. This tracer has very small particles (7.1 nm), which bind to mannose receptors (CD206) present on the reticuloendothelial cells in the lymph nodes. The study compared procedures for sentinel lymph node labeling using sulfide colloid and ^{99m}Tc -tilmanocept; both techniques were combined with the staining method. The use of this novel radiopharmaceutical allowed for a removal of significantly limited number of lymph nodes compared to sulfide colloid⁽²⁷⁾.

Despite the use of increasingly effective radiopharmaceuticals and diagnostic tools, there are still some limitations in the radioisotope labeling of sentinel lymph nodes. In individual cases, the presence of tumor cells in lymphatic vessels which drain lymph from the tumor may lead to their complete obstruction and failure in the labeling of sentinel lymph nodes (false negative results) or result in the labeling of lymph nodes other than sentinel lymph nodes (false positive results). Furthermore, cases of patients with previous breast surgeries as well as patients with large focal lesions, in whom lower sensitivity of sentinel lymph node labeling is observed, cause difficulties.

The place of axillary lymph node ultrasound and sentinel lymph node biopsy (SLNB) in the light of the current guidelines

In 2014, the Journal of Clinical Oncology released updated American Society of Clinical Oncology guidelines on sentinel lymph node biopsy in patients with early-stage breast cancer. The recommendations were developed based on 9 randomized clinical trials and 13 cohort studies⁽²⁸⁾.

They aimed at, among other things, answering questions whether axillary lymphadenectomy can be avoided in patients without metastases in the biopsy of sentinel lymph node and whether axillary lymphadenectomy is necessary in all cases of metastatic findings on sentinel lymph node biopsy. It was concluded that axillary lymphadenectomy should not be performed in patients without metastases in sentinel lymph nodes. Furthermore, axillary lymphadenectomy is not recommended in most patients with metastases in one or two sentinel lymph nodes, undergoing breast-conserving surgery with subsequent adjuvant conventionally fractionated radiotherapy of the whole breast⁽²⁹⁾. Axillary lymph node dissection may be offered for women with the presence of metastases in the sentinel lymph node, who will receive mastectomy. The authors of the guidelines concluded, based on the findings from the cohort studies, that SLNB can be proposed to patients with operable breast cancer who have the following circumstances: multifocal tumor if the cancer stage allows for mastectomy; patients with ductal carcinoma in situ (DCIS) who are scheduled for mastectomy; as well as in females with a history of breast/axillary surgeries or who received preoperative/neoadjuvant systemic treatment. SLNB should not be performed in patients with large or locally advanced invasive breast cancer (T3/T4), inflammatory breast cancer, DCIS (in cases of planned breast-conserving surgery) or in pregnant women.

Użycie nowego radiofarmaceutyku pozwoliło na usunięcie istotnie mniejszej liczby węzłów chłonnych w porównaniu z użyciem koloidu siarczowego⁽²⁷⁾.

Pomimo zastosowania coraz lepszych radiofarmaceutyków oraz narzędzi diagnostycznych istnieją pewne ograniczenia radioizotopowego znakowania wartowniczych węzłów chłonnych. W pojedynczych przypadkach obecność komórek nowotworowych w obrębie naczyń limfatycznych, którymi spływa chłonka z guza, może doprowadzić do ich całkowitej niedrożności i do niewyznakowania węzłów wartowniczych (wyniki fałszywie ujemne) lub spowodować znakowanie węzłów chłonnych innych niż wartownicze (wyniki fałszywie dodatnie). Problematiczne są także przypadki pacjentek z przebytymi wcześniej operacjami na gruczole piersiowym oraz pacjentek z obecnością dużych zmian ogniskowych, u których obserwowana jest niższa czułość procedury znakowania węzłów wartowniczych.

Miejsce badania USG węzłów chłonnych pachowych oraz procedury biopsji węzła wartowniczego (BWW) w świetle aktualnych wytycznych

W 2014 roku na łamach „Journal of Clinical Oncology” ukazała się aktualizacja wytycznych Amerykańskiego Towarzystwa Onkologii Klinicznej na temat wykonywania biopsji węzła wartowniczego u pacjentek z małym zaawansowanym rakiem piersi. Zalecenia zostały opracowane na podstawie danych z 9 randomizowanych badań klinicznych oraz 13 badań kohortowych⁽²⁸⁾.

Rekomendacje miały na celu m.in. udzielenie odpowiedzi na pytania, czy można odstąpić od limfadenektomii pachowej u pacjentek bez przerzutów w biopsji węzła wartowniczego oraz czy wykonanie limfadenektomii pachowej jest konieczne u wszystkich chorych ze zmianami przerzutowymi w biopsji węzła wartowniczego. Stwierdzono, że nie należy przeprowadzać limfadenektomii pachowej u pacjentek bez przerzutów w węzłach wartowniczych. Ponadto chore z przerzutami w jednym lub dwóch węzłach wartowniczych, u których wykonywana jest operacja oszczędzająca z następową uzupełniającą radioterapią całej piersi, nie powinny mieć przeprowadzanej limfadenektomii pachowej⁽²⁹⁾. Powinno się ją proponować pacjentkom z obecnością przerzutów w węzle wartowniczym, u których planowana jest mastektomia.

Opierając się na wynikach badań kohortowych, autorzy wytycznych doszli do wniosku, że procedura BWW może być proponowana pacjentkom z nowotworem wieloogniskowym, jeśli stopień zaawansowania umożliwia wykonanie mastektomii; z rakiem przewodowym *in situ* (ductal carcinoma *in situ*, DCIS) u pacjentek, u których planuje się mastektomię; u kobiet, które wcześniej przebyły operacje piersi i/lub dołu pachowego oraz u tych, które otrzymały przedoperacyjne/neoadjuwantowe leczenie systemowe. Nie powinno się natomiast wykonywać BWW, jeśli wykryto dużego lub miejscowo zaawansowanego inwazyjnego raka piersi (T3/T4), raka zapalnego oraz DCIS, w przypadkach, gdy planowana jest operacja oszczędzająca oraz u kobiet w ciąży.

In 2015, guidelines for the management of breast cancer of the European Society for Medical Oncology were published in the *Annals of Oncology*⁽⁴⁾. The authors of the recommendations emphasize that regional lymph nodes status remains one of the most important prognostic factors in this patient population. Initial evaluation of lymph nodes should be assessed by clinical examination and ultrasound, supplemented by ultrasound-guided fine needle aspiration or core biopsy of suspicious lymph nodes (IIIA). Furthermore, the high efficacy of lymphoscintigraphy in sentinel lymph node imaging, particularly when combined with intraoperative staining, was emphasized in the recommendations. SLNB was considered to be standard management in patients with early-stage breast cancer and clinically unenlarged axillary lymph nodes, excluding patients with preoperative ultrasound-guided lymph node biopsy findings indicating the presence of metastases (IIA). At the same time, it was pointed out that SLNB is associated with lower risk of complications, such as upper limb lymphoedema, and reduces the duration of hospitalization (IA) compared to axillary lymphadenectomy. The authors of these guidelines also referred to SENTINA and ACOSOG Z1071 trials showing that SLNB has a lower detection rate and a higher false-negative rate in patients after systemic therapy compared to those before neoadjuvant chemotherapy^(30,31). At the same time, SLNB should be considered after systemic therapy, if no axillary lymph node metastases are visualized in ultrasound and/or PET/CT prior to systemic treatment initiation (VB).

Summary

Precise classification of breast cancer patients for axillary surgery is of great therapeutic and prognostic importance. Both, ultrasound and nuclear medicine techniques play an important role in decision-making regarding the extent of surgery. This article presents the latest reports and recommendations of different scientific societies regarding axillary lymph node diagnostics as well as suggests different methods of management depending on the diagnostic findings. It is worth noting that the departure from lymphadenectomy in patients with no nodal metastases (N0), with the presence of metastases in 1–2 sentinel lymph nodes, with a history of breast-conserving surgery and adjuvant radiotherapy using tangential fields of the whole breast and armpit, is increasingly accepted in the medical society. It should be noted, however, that the decisions on the extent of axillary surgery are usually made in cancer centers, taking into account the opinion of the panel of experts in the fields of surgical oncology, radiotherapy and clinical oncology.

Conflict of interest

Authors do not report any financial or personal links with other persons or organizations, which might affect negatively the content of this publication or claim authorship rights to this publication.

W 2015 roku w „*Annals of Oncology*” zostały opublikowane wytyczne postępowania w raku piersi Europejskiego Towarzystwa Onkologii Medycznej⁽⁴⁾. Autorzy rekomendacji podkreślają, że stopień zaawansowania choroby nowotworowej w obrębie węzła wartowniczego jest jednym z najważniejszych czynników rokowniczych w tej grupie chorych. Wstępna ocena stanu węzłów chłonnych powinna opierać się na badaniu klinicznym, ultrasonograficznym oraz w przypadku stwierdzenia węzłów chłonnych podejrzanych o obecność przerzutów – wykonanej pod kontrolą USG biopsji cienko- lub gruboigłowej (IIIA). W rekomendacjach podkreślono także dużą skuteczność limfoscintygrafii w obrazowaniu węzłów wartowniczych, szczególnie w połączeniu z zastosowaniem metody wybarwienia śródoperacyjnego. Uznano, że biopsja węzła wartowniczego jest standardowym postępowaniem u pacjentek z wczesnym rakiem piersi i klinicznie niepowiększonymi węzłami chłonnymi pachowymi, z wyjątkiem chorych, u których wynik przedoperacyjnej biopsji węzłów chłonnych pod kontrolą badania USG wskazuje na obecność przerzutów (IIA). Jednocześnie zaznaczono, że procedura BWW w porównaniu z limfadenektomią pachową wiąże się z mniejszym ryzykiem powikłań, takich jak obrzęk kończyny górnej, oraz skraca czas hospitalizacji (IA). Autorzy wytycznych odnieśli się także do wyników badań SENTINA i ACOSOG Z1071, w których wykazano, że BWW przeprowadzona u pacjentek po leczeniu systemowym charakteryzuje się mniejszą wykrywalnością i większym odsetkiem wyników fałszywie ujemnych w porównaniu z grupą badaną przed neoadjuwantową chemioterapią^(30,31). Jednocześnie zaleca się rozważenie wykonania BWW po zakończeniu leczenia systemowego, jeśli nie uwidoczniło zmian przerzutowych w węzłach chłonnych pachowych w badaniu USG i/lub PET/CT przed włączeniem leczenia systemowego (VB).

Podsumowanie

Precyzyjna kwalifikacja pacjentek z rakiem piersi do operacji na dole pachowym ma duże znaczenie lecznicze oraz rokownicze. Istotną rolę w podejmowaniu decyzji o zakresie zabiegu odgrywają zarówno badanie ultrasonograficzne, jak i metody medycyny nuklearnej. W artykule tym przedstawiono najnowsze doniesienia oraz rekomendacje towarzystw naukowych dotyczące diagnostyki węzłów chłonnych pachowych oraz wskazano sposoby postępowania w zależności od wyników badań diagnostycznych. Warto zauważyć, że w środowisku medycznym rośnie akceptacja dla odstępowania od limfadenektomii u pacjentek z cechą kliniczną N0, z obecnością przerzutów w 1–2 węzłach wartowniczych, poddanych zabiegowi oszczędzającemu i uzupełniającej radioterapii z pól tangencjalnych, obejmujących całą pierś wraz z dołem pachowym. Należy jednak podkreślić, że decyzje o zakresie operacji na dole pachowym zwykle podejmowane są w ośrodkach onkologicznych z uwzględnieniem opinii konsylium specjalistów z dziedziny chirurgii onkologicznej, radioterapii i onkologii klinicznej.

Konflikt interesów

Autorzy nie zgłaszają żadnych finansowych ani osobistych powiązań z innymi osobami lub organizacjami, które mogłyby negatywnie wpłynąć na treść publikacji oraz rościć sobie prawo do tej publikacji.

References / Piśmiennictwo

- Ferlay J, Steliarova-Foucher E, Lortet-Tieulent J, Rosso S, Coebergh JW, Comber H: Cancer incidence and mortality patterns in Europe: estimates for 40 countries in 2012. *Eur J Cancer* 2013; 49: 1374–1403.
- McTiernan A: Behavioral risk factors in breast cancer: can risk be modified? *Oncologist* 2003; 8: 326–334.
- Autier P, Boniol M, La Vecchia C, Vatten L, Gavin A, Héry C *et al.*: Disparities in breast cancer mortality trends between 30 European countries: retrospective trend analysis of WHO mortality database. *BMJ* 2010; 341: c3620.
- Senkus E, Kyriakides S, Ohno S, Penault-Llorca F, Poortmans P, Rutgers E *et al.*: Primary breast cancer: ESMO Clinical Practice Guidelines for diagnosis, treatment and follow-up. *Ann Oncol* 2015; 26 (Suppl. 5): v8–v30.
- Jassem J, Krzakowski M, Bobek-Billewicz B, Duchnowska R, Jeziorski A, Olszewski W *et al.*: Rak piersi. In: Krzakowski M, Warzocha K (eds.): Zalecenia postępowania diagnostyczno-terapeutycznego w nowotworach złośliwych – 2013 rok. Via Medica, Gdańsk 2013: 211–258.
- Bednarski P, Dobruch-Sobczak K, Chrapowicki E, Jakubowski W: Breast ultrasound scans – surgeons' expectations. *J Ultrasound* 2015; 15: 164–171.
- Veronesi U, Viale G, Paganelli G, Zurrada S, Luini A, Galimberti V *et al.*: Sentinel lymph node biopsy in breast cancer. *Ann Surg* 2010; 251: 595–600.
- Gerber B, Heintze K, Stubert J, Dieterich M, Hartmann S, Stachs A *et al.*: Axillary lymph node dissection in early-stage invasive breast cancer: is it still standard today? *Breast Cancer Res Treat* 2011; 128: 613–624.
- Usmani S, Ahmed N, Saleh NA, Huda FA, Amanguno HG, Amir T *et al.*: The clinical utility of combining pre-operative axillary ultrasonography and fine needle aspiration cytology with radionuclide guided sentinel lymph node biopsy in breast cancer patients with palpable axillary lymph nodes. *Eur J Radiol* 2015; 84: 2515–2520.
- Lanng C, Hoffmann J, Galatius H, Engel U: Assessment of clinical palpation of the axilla as a criterion for performing the sentinel node procedure in breast cancer. *Eur J Surg Oncol* 2007; 33: 281–284.
- Rumack CM, Wilson SR, Charboneau JW, Levine D: *Diagnostic Ultrasound*. Elsevier Mosby, Philadelphia 2011.
- Alvarez S, Añorbe E, Alcorta P, López F, Alonso I, Cortés J: Role of sonography in the diagnosis of axillary lymph node metastases in breast cancer: a systematic review. *AJR Am J Roentgenol* 2006; 186: 1342–1348.
- Bonnema J, van Geel AN, van Ooijen B, Mali SP, Tjiam SL, Henzen-Logmans SC *et al.*: Ultrasound-guided aspiration biopsy for detection of nonpalpable axillary node metastases in breast cancer patients: new diagnostic method. *World J Surg* 1997; 21: 270–274.
- Bedi DG, Krishnamurthy R, Krishnamurthy S, Edeiken BS, Lepetross H, Fornage BD *et al.*: Cortical morphologic features of axillary lymph nodes as a predictor of metastasis in breast cancer: in vitro sonographic study. *AJR Am J Roentgenol* 2008; 191: 646–652.
- Marchetti C, Carsin A, Sorel L, Kerbrat P, Fleury P, Bourguet P: [Axillary lymph node microcalcifications disclosing breast cancer]. *J Radiol* 1997; 78: 457–459.
- Saffar B, Bennett M, Metcalf C, Burrows S: Retrospective pre-operative assessment of the axillary lymph nodes in patients with breast cancer and literature review. *Clin Radiol* 2015; 70: 954–959.
- Usmani S, Ahmed N, Saleh NA, Huda FA, Amanguno HG, Amir T *et al.*: The clinical utility of combining pre-operative axillary ultrasonography and fine needle aspiration cytology with radionuclide guided sentinel lymph node biopsy in breast cancer patients with palpable axillary lymph nodes. *Eur J Radiol* 2015; 84: 2515–2520.
- Yang WT, Chang J, Metreweli C: Patients with breast cancer: differences in color Doppler flow and gray-scale US features of benign and malignant axillary lymph nodes. *Radiology* 2000; 215: 568–573.
- Choi JJ, Kang BJ, Kim SH, Lee JH, Jeong SH, Yim HW *et al.*: Role of sonographic elastography in the differential diagnosis of axillary lymph nodes in breast cancer. *J Ultrasound Med* 2011; 30: 429–436.
- Park YM, Fornage BD, Benveniste AP, Fox PS, Bassett RL Jr, Yang WT: Strain elastography of abnormal axillary nodes in breast cancer patients does not improve diagnostic accuracy compared with conventional ultrasound alone. *AJR Am J Roentgenol* 2014; 203: 1371–1378.
- Dellaportas D, Koureas A, Contis J, Lykoudis PM, Vraka I, Psychogios D *et al.*: Contrast-enhanced color Doppler ultrasonography for preoperative evaluation of sentinel lymph node in breast cancer patients. *Breast Care* 2015; 10: 331–335.
- Ahn JH, Son EJ, Kim JA, Youk JH, Kim EK, Kwak JY *et al.*: The role of ultrasonography and FDG-PET in axillary lymph node staging of breast cancer. *Acta Radiol* 2010; 51: 859–865.
- Mariani G, Moresco L, Viale G, Villa G, Bagnasco M, Canavese G *et al.*: Radioguided sentinel lymph node biopsy in breast cancer surgery. *J Nucl Med* 2001; 42: 1198–1215.
- Buscombe J, Paganelli G, Burak ZE, Waddington W, Maublant J, Prats E *et al.*: Sentinel node in breast cancer procedural guidelines. *Eur J Nucl Med Mol Imaging* 2007; 34: 2154–2159.
- Blumel C, Schnelzer A, Okur A, Ehlerding A, Paepke S, Scheidhauer K *et al.*: Freehand SPECT for image-guided sentinel lymph node biopsy in breast cancer. *Eur J Nucl Med Mol Imaging* 2013; 40: 1656–1661.
- Monti S, Monti S, Trifiro G, De Cicco C, Peradze N, Brenelli F *et al.*: Occult breast lesion localization plus sentinel node biopsy (SNOLL): experience with 959 patients at the European Institute of Oncology. *Ann Surg Oncol* 2007; 14: 2928–2931.
- Baker JL, Pu M, Tokin CA, Hoh CK, Vera DR, Messer K *et al.*: Comparison of [(99m)Tc]tilmanocept and filtered [(99m)Tc]sulfur colloid for identification of SLNs in breast cancer patients. *Ann Surg Oncol* 2015; 22: 40–45.
- Lyman GH, Temin S, Edge SB, Newman LA, Turner RR, Weaver DL *et al.*: Sentinel lymph node biopsy for patients with early-stage breast cancer: American Society of Clinical Oncology clinical practice guideline update. *J Clin Oncol* 2014; 32: 1365–1383.
- Olson JA Jr, McCall LM, Beitsch P, Whitworth PW, Reintgen DS, Blumencranz PW *et al.*: Impact of immediate versus delayed axillary node dissection on surgical outcomes in breast cancer patients with positive sentinel nodes: results from American College of Surgeons Oncology Group Trials Z0010 and Z0011. *J Clin Oncol* 2008; 26: 3530–3535.
- Kuehn T, Bauerfeind I, Fehm T, Fleige B, Hausschild M, Helms G *et al.*: Sentinel-lymph-node biopsy in patients with breast cancer before and after neoadjuvant chemotherapy (SENTINA): a prospective, multicentre cohort study. *Lancet Oncol* 2013; 14: 609–618.
- Boughey JC, Suman VJ, Mittendorf EA, Ahrendt GM, Wilke LG, Taback B *et al.*: Sentinel lymph node surgery after neoadjuvant chemotherapy in patients with node-positive breast cancer: the ACOSOG Z1071 (Alliance) clinical trial. *JAMA* 2013; 310: 1455–1461.