

***Piezosurgery* jako minimalnie inwazyjny dostęp w bocznej orbitotomii w usuwaniu guzów oczodołu**

Received: 20.06.2014
Revised: 25.08.2014
Accepted: 08.09.2014
Published online: 12.11.2014

Piezosurgery as a minimally invasive approach in lateral orbitotomy in orbital tumor resection

Stanisław Hendryk

STRESZCZENIE

WSTĘP

W przypadku guzów oczodołu celem leczenia powinno być ich całkowite usunięcie, z perspektywą na poprawę i zachowanie widzenia i funkcji ruchowych oka. Guzy oczodołu są usuwane z dostępu czołowo-oczodołowego lub orbitotomii bocznej, z użyciem wysokoobrotowej wiertarki do cięcia kości. Ten sposób osteotomii może wiązać się z powstaniem ubytków tkanki kostnej i niezadowalającym efektem kosmetycznym, zwłaszcza gdy osteotomia uszkodza łuk oczodołu. Celem pracy była ocena zastosowania techniki *piezosurgery* do wykonania orbitotomii bocznej, jako małoinwazyjnego dostępu operacyjnego, i jej wpływu na uzyskane efekty kosmetyczne operacji.

MATERIAŁ I METODA

W okresie ponad 2 lat operowaliśmy techniką *piezosurgery* 7 pacjentów z różnymi guzami oczodołu, wykonując orbitotomię boczną i usuwając guz. Dokładna lokalizacja guzów była potwierdzana w badaniu MRI. Technika *piezosurgery* jest aktywna tylko w zmineralizowanej tkance. Metoda ta z wykazywaną grubością cięcia tylko 0,5 mm ułatwia bardzo delikatne i bezpieczne cięcie kości, bez jakichkolwiek uszkodzeń opony twardej, naczyń lub nerwów. Do rekonstrukcji kostnej oczodołu stosowaliśmy metodę *mini plate*. Skuteczność leczenia i uzyskanych efektów kosmetycznych w operowanej grupie pacjentów oceniano w przedziale 6–25 miesięcy od zabiegu operacyjnego.

WYNIKI

Piezosurgery oferuje lepszy, małoinwazyjny chirurgiczny dostęp w porównaniu z metodą klasyczną. Technika ta ułatwia bezpieczne i całkowite wycięcie guzów oczodołu w tylko nieznacznie dłuższym czasie niż orbitotomia z zastosowaniem wysokoobrotowej wiertarki. Nie obserwowaliśmy uszkodzeń opony twardej i ewentualnego płynotoku pooperacyjnego. Rekonstrukcja kostna oczodołu była znacznie łatwiejsza i skuteczniejsza, a uzyskane efekty kosmetyczne u wszystkich operowanych oceniane w odległym czasie od operacji były bardzo dobre i doskonałe.

Katedra i Klinika Neurochirurgii
Wydziału Lekarskiego w Katowicach
Śląskiego Uniwersytetu Medycznego
w Katowicach

ADRES DO KORESPONDENCJI:

Dr hab. n. med. Stanisław Hendryk
Katedra i Klinika Neurochirurgii
Wydziału Lekarskiego w Katowicach
Śląskiego Uniwersytetu Medycznego
w Katowicach
ul. Medyków 14
40-752 Katowice
tel./fax + 48 32 789 45 02
e-mail: stanhendryk@interia.pl

Ann. Acad. Med. Siles. 2014, 68, 5, 289–293
Copyright © Śląski Uniwersytet Medyczny
w Katowicach
eISSN 1734-025X
www.annales.sum.edu.pl

WNIOSEK

Technika *piezosurgery* w orbitotomii bocznej oferuje bardzo dobre, mało inwazyjne otwarcie oczodołu i doskonały odległy efekt kosmetyczny.

SŁOWA KLUCZOWE

technika piezosurgery, orbitotomia boczna, całkowite usuwanie guzów oczodołu, efekty kosmetyczne

ABSTRACT**INTRODUCTION**

Total resection of orbital tumors with a view to improve and preserve vision and eye movement should be the goals of treatment. Orbital tumors are removed through the fronto-orbital approach or lateral orbitotomy with the use of a high-speed drill for bone cutting. However, this technique may cause bone tissue loss and poor cosmetic results, especially if the orbital rim is damaged. The aim of the study was to evaluate the piezosurgery technique as a minimally invasive approach in lateral orbitotomy and to assess its impact on the obtained cosmetic results.

MATERIALS AND METHOD

Over a period of two years, seven patients with various orbital tumors underwent lateral orbitotomy with the use of piezosurgery. The exact location of the tumors was confirmed by MRI. Piezosurgery is active only in mineralized tissue. With a saw thickness of only 0.5 mm, this method facilitates a very gentle and safe cut of the bone, with no damage to the dura mater, vessels or nerves. Orbital bone reconstruction was performed with the *mini plate* method. The outcome and the obtained cosmetic results were assessed between 6 to 25 months after surgery.

RESULTS

Piezosurgery offered a greater surgical access than the classic method. This facilitated safe dissection and total resection of orbital tumors with only slight prolongation of surgery time compared to high speed drill osteotomy. No damage to the dura mater or postoperative CSF leaks were observed. Reconstruction of the orbital bone was much easier and more efficient, with very good and excellent long-term cosmetic results in all the patients.

CONCLUSIONS

The use of piezosurgery in lateral orbitotomy offers very good and minimally invasive orbital access as well as excellent long-term cosmetic results.

KEY WORDS

piezosurgery, lateral orbitotomy, complete orbital tumors resection, cosmetic effects

WSTĘP

Celem leczenia guzów oczodołu powinno być ich całkowite usunięcie z perspektywą na poprawę i zachowanie widzenia i funkcji ruchowych oka. Guzy oczodołu są najczęściej usuwane z dostępu czołowo-oczodołowego lub orbitotomii bocznej z użyciem wysokoobrotowej wiertarki i kraniotomu do cięcia kości. Taki sposób osteotomii może wiązać się z powstaniem ubytków tkanki kostnej i z niezadawalającym efektem kosmetycznym (ryc. 1), zwłaszcza gdy osteotomia uszkodza łuk oczodołu. Celem pracy była

ocena zastosowania techniki *piezosurgery* w orbitotomii bocznej, jako mało inwazyjnego dostępu operacyjnego, i jej wpływu na uzyskane efekty kosmetyczne operacji.

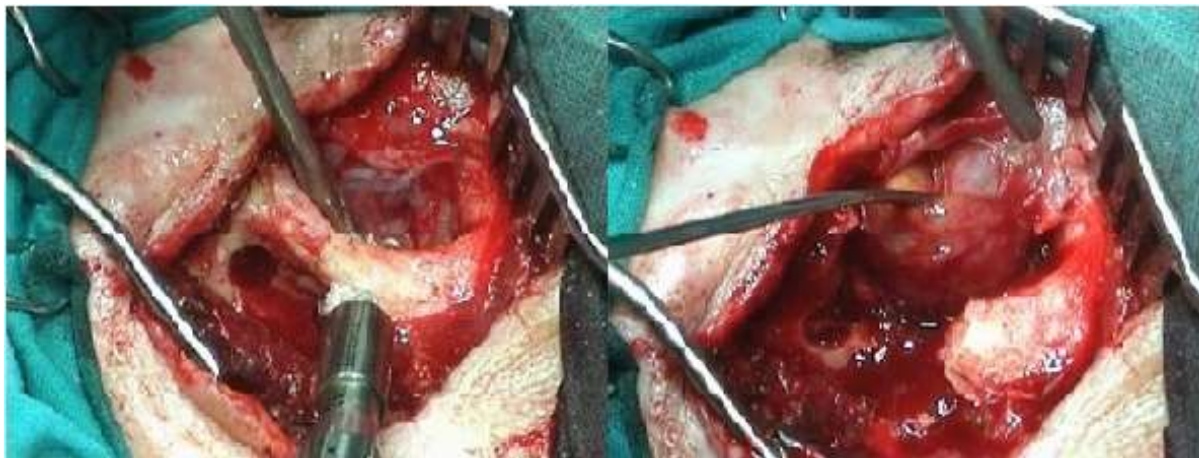MATERIAŁ I METODA

W okresie ponad 2 lat operowaliśmy techniką *piezosurgery* 7 pacjentów z różnymi guzami oczodołu z użyciem techniki piezosurgery, wykonując orbitotomię boczna i usuwając guz w całości u 6 pacjentów

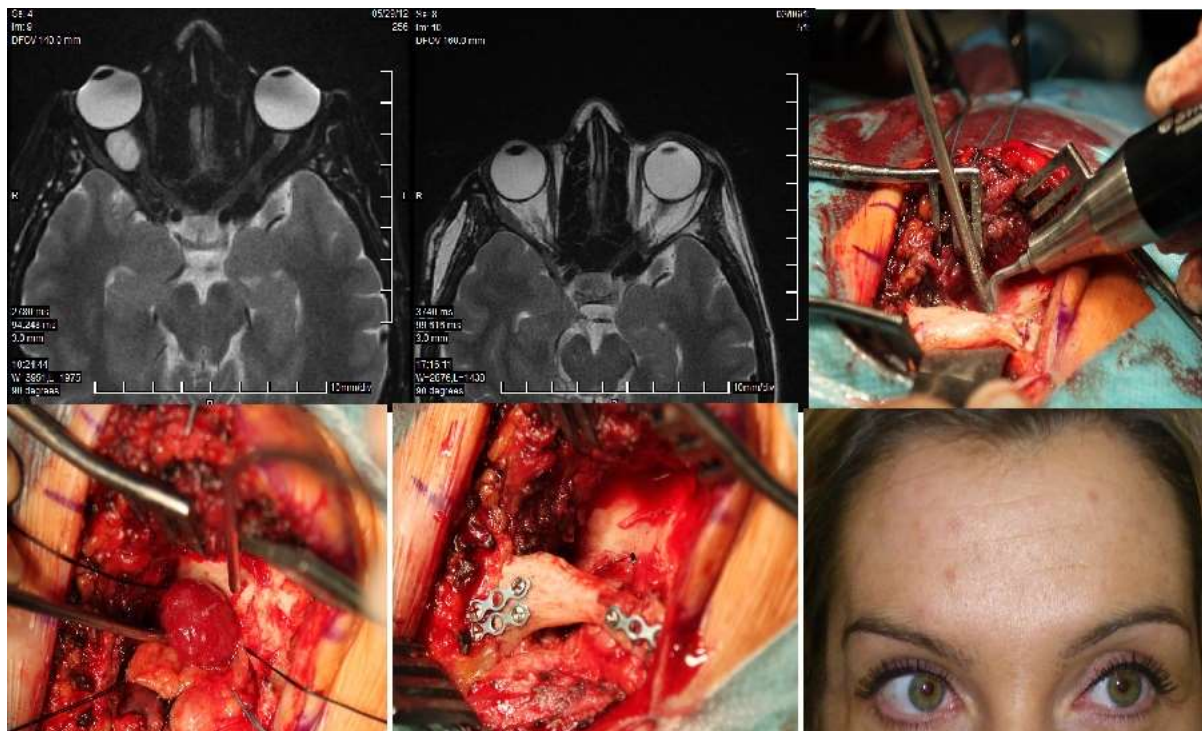
i u 1 prawie w całości. Dokładna lokalizacja guzów była potwierdzana w badaniu MRI. U wszystkich pacjentów operowanych z dostępu bocznego pozagałkowy guz był zlokalizowany w górnobocznym lub dolnobocznym przedziale oczodołu (tab. I). Stosowaliśmy zestaw Pizosurgery-Synthes o mocy dostosowanej do potrzeb operacji neurochirurgicznych. Technika *piezosurgery* jest aktywna tylko w zmineralizowanej tkance. Metoda ta, z grubością cięcia zaledwie 0,5 mm,

ułatwia precyzyjne, bardzo delikatne i bezpieczne cięcie kości, bez jakichkolwiek uszkodzeń opony twardej, naczyń lub nerwów [1,2,3]. Do rekonstrukcji kostnej oczodołu stosowaliśmy metodę *mini plate* (ryc. 2).

Oceny skuteczności leczenia i uzyskanych efektów kosmetycznych w operowanej grupie pacjentów dokonaliśmy w przedziale 6–25 miesięcy od zabiegu operacyjnego (tab. I).



Ryc. 1. Orbitotomia boczna wykonywana z użyciem wysokoobrotowej wiertarki i kraniotomu do cięcia kości.
Fig. 1. Lateral orbitotomy with use of high-speed drill for bone cutting.



Ryc. 2. Pacjentka z naczyńniakiem jamistym oczodołu. Na zdjęciach górnych widoczny przedoperacyjny obraz MRI oraz kontrolny po 23 miesiącach od operacji. Kolejne zdjęcia przedstawiają cięcie kości techniką *piezosurgery*, a w dolnym szeregu guz (naczyńniak jamisty) tuż przed jego całkowitym usunięciem oraz rekonstrukcję kostną oczodołu za pomocą *mini plate*, a także doskonały efekt kosmetyczny po 23 miesiącach od operacji.
Fig. 2. Patient with Haemangioma cavernosum. Upper photo shows MR image before and 23 months after surgery, and next *piezosurgery* osteotomy. Lower photo shows tumor just before resection, bone reconstruction with *mini plate*, and excellent cosmetic effects 23 months after surgery.

WYNIKI

Charakter histologiczny oraz lokalizacje i wielkość guzów oczodołu operowanych z zastosowaniem techniki *piezosurgery* ujęto w tabeli I.

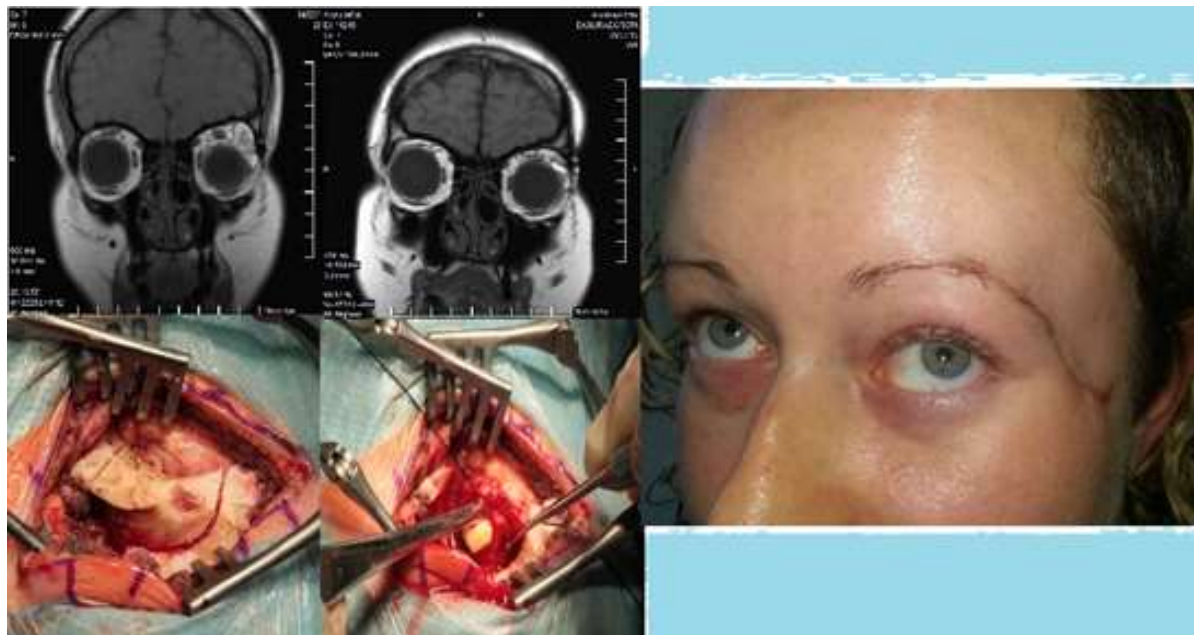U wszystkich operowanych pacjentów zastosowanie techniki *piezosurgery* pozwoliło wykonać orbitotomię

boczną metodą w jednym bloku kostnym, z niewielkim, około 0,5 mm grubości, ubytkiem tkanki kostnej wzdłuż linii cięcia (ryc. 3).

Dzięki zastosowaniu techniki *piezosurgery* dostępny operacyjny mógł być większy niż w metodzie klasycznej, co ułatwiało bezpieczne wypreparowanie i całkowite usunięcie guza oczodołu, a czas potrzebny na cięcie kości był tylko nieznacznie dłuższy niż we

Tabela I. Charakter histologiczny, lokalizacja, dostęp operacyjny i stopień resekcji guzów oczodołu oraz odległe efekty kosmetyczne operacji
Table I. Histological findings, location and degree of tumors, overall outcome and esthetic effect

Wynik badania histologicznego	Liczba przypadków	Lokalizacja guza	Wymiary guza (mm)	Stopień usunięcia guza	Pozabiegowy stan ogólny	Okres obserwacji (miesiące)	Efekt estetyczny
<i>Cystis dermoidalis</i>	1	<i>lateral compartment</i>	20 x 22	całkowite usunięcie	doskonały	25	bardzo dobry
<i>Haemangioma cavernosum</i>	1	<i>inferior – lateral compartment</i>	12 x 10	całkowite usunięcie	doskonały	23	doskonały
<i>Myoepithelioma glandulae lacrimalis</i>	1	<i>lateral compartment</i>	30 x 20 x 15	całkowite usunięcie	doskonały	23	doskonały
<i>Meningioma fibrosum</i>	1	<i>lateral compartment</i>	31 x 28 x 21	całkowite usunięcie	doskonały	17	doskonały
<i>Pseudotumor inflammatorius glandulae lacrimalis</i>	1	<i>superior – lateral compartment</i>	30 x 16 x 23	całkowite usunięcie	doskonały	11	doskonały
<i>Mucocoele et pseudotumor inflammatorius orbitae</i>	1	<i>superior – lateral compartment</i>	31 x 19 x 23	prawie całkowite usunięcie	bardzo dobry	7	bardzo dobry
<i>Adenoma pleomorphum</i>	1	<i>superior – lateral compartment</i>	20 x 26 x 21	całkowite usunięcie	doskonały	6	doskonały



Ryc. 3. Pacjentka z *Cystis dermoidalis* oczodołu. Na zdjęciach górnych widoczny jest przedoperacyjny obraz MRI oraz kontrolny po 25 miesiącach od operacji. Kolejne zdjęcia w dolnym szeregu przedstawiają cięcie kości techniką *piezosurgery* i guz tuż przed jego kompletnym wycięciem oraz bardzo dobry efekt kosmetyczny po 10 miesiącach od operacji (pacjentka wyraziła zgodę na publikację fotografii).

Fig. 3. Patient with *Cystis dermoidalis* orbitae. Upper photo shows MR imagine before and 25 months after surgery. Lower photo shows *piezosurgery* osteotomy and tumor just before resection, and very good cosmetic effects 10 months after surgery (the patient consented to publication of the photography).

wcześniej wykonywanych orbitotomiach z zastosowaniem wysokoobrotowej wiertarki i kraniotomu. W całej operowanej grupie pacjentów nie obserwowaliśmy uszkodzeń opony twardej i ewentualnego płynotoku pooperacyjnego. Rekonstrukcja kostna oczodołu była znacznie łatwiejsza i skuteczniejsza dzięki dobremu wpasowywaniu się bloku kostnego bocznej ściany oczodołu razem z częścią brzegu oczodołu w miejsce osteotomii (ryc. 2). Uzyskane efekty kosmetyczne u wszystkich operowanych tą metodą pacjentów oceniane były w odległym czasie od operacji jako bardzo dobre i doskonałe (tab. I).

DYSKUSJA

Piezosurgery jest nową techniką stosowaną w osteotomii i osteoplastyce. Do cięcia kości wykorzystuje się w niej mikrowibracje otrzymywane w efekcie piezoelektrycznego kurczenia się i rozszerzania ceramicznego elementu. Wibracje przenoszone do tkanki kostnej, przy ciągłym płukaniu tkanki solą fizjologiczną, wywołują zjawisko kawitacji z mechanicznym efektem cięcia wyłącznie tkanek zmineralizowanych [3,4,5].

Piezosurgery pozwala na wykonywanie precyzyjnej osteotomii z minimalnym ubytkiem kości w linii cięcia, które mogą być prowadzone również po liniach zakrzywionych, szczególnie blisko ważnych struktur, takich jak opona twarda, naczynia lub nerwy, dając pewność ich nieuszkodzenia [5,6,7].

Potwierdza to nasze doświadczenie w stosowaniu techniki *pizosurgery* w orbitotomii bocznej.

Podziękowania

Praca została częściowo sfinansowana przez Śląski Uniwersytet Medyczny w Katowicach: w ramach umowy KNW-1-105/P/1/0. Autor nie zgłasza istnienia konfliktu interesów.

U wszystkich operowanych przez nas pacjentów możliwe było wykonanie precyzyjnej osteotomii po zakrzywionych liniach, dającej możliwość szerokiego boczno otwarcia oczodołu w jednym bloku kostnym, z minimalnym ubytkiem tkanki kostnej w linii cięcia. Czas wykonania osteotomii był niewiele dłuższy niż osteotomii z użyciem wysokoobrotowego wiertła i kraniotomu, co zawsze wiąże się z powstaniem dużo większych ubytków tkanki kostnej i może skutkować gorszym odległym efektem kosmetycznym.

Rekonstrukcja kostna oczodołu była znacznie łatwiejsza i skuteczniejsza dzięki dobremu wpasowywaniu się płata kostnego, a uzyskane efekty kosmetyczne u wszystkich operowanych, oceniane w odległym czasie od operacji, były bardzo dobre i doskonałe (ryc. 2 i 3). Jeżeli uwzględnimy te fakty, a zwłaszcza czas na chirurgiczną rekonstrukcję ewentualnych uszkodzeń opony twardej w klasycznej metodzie, to ogólny czas wykonania operacji przy zastosowaniu metody *piezosurgery* może być nawet krótszy.

W piśmiennictwie podkreślana jest jeszcze jedna zaleta techniki *piezosurgery*: jej zastosowanie w wykonaniu dostępu operacyjnego w przypadkach reoperacji, gdy są zmienione warunki anatomiczne i istnieje możliwość uszkodzenia tkanek miękkich, zmienia trudną operację w łatwą i bezpieczną [5].

WNIOSEK

Technika *piezosurgery* w orbitotomii bocznej oferuje bardzo dobre, mało inwazyjne otwarcie oczodołu i doskonały odległy efekt kosmetyczny.

PIŚMIENNICTWO

1. Labanca M., Azzola F., Vinci R., Rodella L.F. Piezoelectric surgery: twenty years of use. *Br. J. Oral. Maxillofac. Surg.* 2008 Jun; 46: 265–269.
2. Crossetti E., Battistoni B., Succo G. Piezosurgery in head and neck oncological and reconstructive surgery: personal experience on 127 cases. *Acta Otorhinolaryngol. Ital.* 2009, 29: 1–9.
3. Rahnama M., Czupkał L., Czajkowski L., Graszka J., Wallner J. The use of piezosurgery as an alternative method of minimally invasive surgery in the authors' experience. *Wideochir Tech. Maloinwaz.* 2013; 8: 321–326.
4. Salami A., Dellepiane M., Crippa B., Mora R. A new method for osteotomies in oncologic nasal surgery: Piezosurgery. *Am. J. Otolaryngol.* 2010; 31: 150–153.
5. Iacoangeli M., Neri P., Balercia P. et al. Piezosurgery for osteotomies in orbital surgery: Our experience and review of the literature. *Int. J. Surg. Case Rep.* 2013; 4: 188–191.
6. Gleizal A., Bacra J.C., Lavandier B., Bacziat J.L. Craniofacial approach for orbital tumors and ultrasonic bone cutting. *J. Fr. Ophtalmol.* 2007; 30: 882–891.
7. Jung S.H., Ferrer A.D., Vela J.S., Granados F.A. Spheno-orbital meningioma resection and reconstruction: the role of piezosurgery and preformed titanium mesh. *Craniomaxillofac Trauma Reconstr.* 2011; 4: 193–200.